

Autoimmun pancreatitis

A Magyar Hasnyálmirigy Munkacsoport bizonyítékon alapuló kezelési irányelvei

Dubravcsik Zsolt dr.¹ ■ Farkas Gyula dr.² ■ Hegyi Péter dr.^{3, 14}
 Hritz István dr.^{1, 3} ■ Kelemen Dezső dr.⁶ ■ Lásztity Natália dr.⁷
 Morvay Zita dr.⁴ ■ Oláh Attila dr.⁸ ■ Pap Ákos dr.⁹
 Párniczky Andrea dr.⁷ ■ Sahin-Tóth Miklós dr.¹⁰ ■ Szentkereszti Zsolt dr.¹¹
 Szmola Richárd dr.¹² ■ Takács Tamás dr.³ ■ Tiszlavicz László dr.⁵
 Szücs Ákos dr.¹³ ■ Czakó László dr.³

¹Bács-Kiskun Megyei Kórház, Gasztroenterológia, Kecskemét

Szegedi Tudományegyetem, Általános Orvostudományi Kar, Szent-Györgyi Albert Klinikai Központ,

²Sebészeti Klinika, ³Belgyógyászati Klinika, ⁴Radiológiai Klinika, ⁵Pathológiai Intézet, Szeged

⁶Pécsi Tudományegyetem, Általános Orvostudományi Kar, Klinikai Központ, Sebészeti Klinika, Pécs

⁷Heim Pál Gyermekkorház-Rendelőintézet, Budapest

⁸Petz Aladár Megyei Oktató Kórház, Sebészeti Osztály, Győr

⁹Péterfy Sándor utcai Kórház-Rendelőintézet, Budapest

¹⁰Department of Molecular and Cell Biology, Boston University Henry M. Goldman School of Dental Medicine, Boston, Massachusetts, USA

¹¹Debreceni Egyetem, Általános Orvostudományi Kar, Orvos- és Egészségtudományi Centrum, Sebészeti Klinika, Debrecen

¹²Országos Onkológiai Intézet, Intervenció Gasztroenterológiai Részleg, Budapest

¹³Semmelweis Egyetem, Általános Orvostudományi Kar, I. Sebészeti Klinika, Budapest

¹⁴MTA-SZTE Lendület Gasztroenterológiai Multidiszciplináris Kutatócsoport, Szeged

Az autoimmun pancreatitis ritka megbetegedés, amely megjelenésében akár hasnyálmirigy-daganatot utánozhat, azonban ez utóbbival ellentétben nem műtéti, hanem gyógyszeres kezelést igényel. A betegség korrekt diagnózisa, differenciáldiagnosztikája és a betegek megfelelő kezelése korszerű és bizonyítékokon alapuló kezelési útmutatót igényel. A Magyar Hasnyálmirigy Munkacsoport célul tűzte ki, hogy a jelenleg elérhető nemzetközi irányvonalakat, illetve evidenciákat alapul véve az autoimmun pancreatitis kezelésének kulcskérdései vonatkozásában bizonyítékalapú irányelveket fogalmazzon meg. A Magyar Hasnyálmirigy Munkacsoport által kijelölt előkészítő és konzulens munkacsoport lefordította, és ahol szükségesnek találta, kiegészítette és/vagy módosította a nemzetközi irányelveket. Összesen 4 témakörben (Alapok, Diagnózis, Differenciáldiagnosztika, Terápia) 29 releváns kérdést állított össze. Az evidencia osztályozását az UpToDate® rendszere alapján határozta meg. Az összeállított irányelvek a 2014. szeptember 12-ei konszenzustalálkozáson kerültek bemutatásra és megvitatásra. A résztvevők minden kérdést csaknem teljes (95% feletti) egyetértéssel fogadtak el. A Magyar Hasnyálmirigy Munkacsoport kezelési irányelvei az első, bizonyíték alapján készült autoimmun pancreatitis kezelési útmutató hazánkban. Az irányelv komoly segítséget nyújthat az autoimmun pancreatitis oktatásához, a mindennapi betegellátáshoz és a megfelelő finanszírozás kialakításához. Ezért a szerzők bíznak abban, hogy ezen irányelvek minél szélesebb körben alapreferenciaként fognak szolgálni Magyarországon. *Orv. Hetil.*, 2015, 156(8), 292–307.

Kulcsszavak: bizonyítékon alapuló orvoslás, kezelési irányelvek, autoimmun pancreatitis

Autoimmune pancreatitis

Evidence based management guidelines of the Hungarian Pancreatic Study Group

Autoimmune pancreatitis is a rare disease which can even mimic pancreatic tumor, however, unlike the latter, it requires not surgical but conservative management. Correct diagnosis and differential diagnosis of autoimmune pancreatitis and treatment of these patients requires up-to-date and evidence based management guidelines. The Hun-

garian Pancreatic Study Group proposed to prepare an evidence based guideline based on the available international guidelines and evidences. The preparatory and consultation task force appointed by the Hungarian Pancreatic Study Group translated and complemented and/or modified the international guidelines if it was necessary. 29 relevant clinical questions in 4 topics were defined (Basics; Diagnosis; Differential diagnostics; Therapy). Evidence was classified according to the UpToDate® grading system. The draft of the guidelines was presented and discussed at the consensus meeting on September 12, 2014. All clinical questions were accepted with almost total (more than 95%) agreement. The present guideline is the first evidence based autoimmune pancreatitis guideline in Hungary. The guideline may provide very important and helpful data for tuition of autoimmune pancreatitis, for everyday practice and for establishing proper finance. Therefore, the authors believe that these guidelines will widely become a basic reference in Hungary.

Keywords: evidence based medicine, guideline, autoimmune pancreatitis

Dubravcsik, Zs., Farkas, Gy., Hegyi, P., Hritz, I., Kelemen, D., Lásztity, N., Morvay, Z., Oláh, A., Pap, Á., Pármiczky, A., Sabin-Tóth, M., Szentkereszt, Zs., Szmolá, R., Takács, T., Tiszlavicz, L., Szűcs, Á., Czako, L., on behalf of the Hungarian Pancreatic Study Group. [Autoimmune pancreatitis. Evidence based management guidelines of the Hungarian Pancreatic Study Group]. Orv. Hetil., 2015, 156(8), 292–307.

(Beérkezett: 2014. október 16.; elfogadva: 2014. december 28.)

Rövidítések

AIP = autoimmun pancreatitis; ANA = antinukleáris antitest; CFTR = cysticus fibrosis transzmembrán regulátor; CP = krónikus pancreatitis; CT = komputertomográfia; EBM = bizonyítékon alapuló orvoslás; EBMI = bizonyíték alapú irányelvek; ERCP = endoszkópos retrográd cholangiopancreatographia; ERP = endoszkópos retrográd pancreatographia; EUH = endoszkópos ultrahang; EUH-FNA = endoszkópos ultrahangvezérelt finomtű-aspiráció; GEL = granulocita epithelialis laesio; HPSG = (Hungarian Pancreatic Study Group) Magyar Hasnyálmirigy Munkacsoport; IAP = (International Association of Pancreatology) Nemzetközi Hasnyálmirigy Társaság; IBD = gyulladásos bélbetegség; ICDC = International Consensus Diagnostic Criteria; IDCP = idiopathiás ductuscentrikus krónikus pancreatitis; JPS = (Japan Pancreas Society) Japán Pancreas Társaság; LPSP = lymphoplasmacytás szklerotizáló pancreatitis; MGT = Magyar Gasztroenterológiai Társaság; MRCP = mágneses rezonanciás cholangiopancreatographia; MRI = mágneses rezonanciás vizsgálat; OPR = Országos Pancreas Regiszter; PDCA = pancreascarcinoma; PSC = primer szklerotizáló cholangitis; RF = reumafaktor; SC = szklerotizáló cholangitis; UH = ultrahang

1961-ben *Sarles és munkatársai* 98 pancreatitiszes beteg adatainak elemzésekor a krónikus pancreatitis egy speciális formáját azonosították, amely elzáródásos sárgasággal és hypergammaglobulinaemiával járt. Ezt „elsődleges gyulladásos pancreassclerosis”-nak nevezték el és autoimmun mechanizmust feltételeztek a hátterében [1]. Ennek ellenére az *autoimmun pancreatitis (AIP)* koncepcióját és magát a kifejezést csak 1995-ben *Yoshida és mtsai* publikálták először [2]. Koncepciójukat a szakirodalom elfogadta, és azóta jelentős előrelépések történtek a betegség hátterének, formáinak, diagnosztikájának és kezelésének terén.

A kórkép diagnózisa nem mindig könnyű, ami több okra vezethető vissza. Egyrészt maga a története is mindössze alig 20 éves, másrészt a kórkép ritka (prevalenciája

mindösszesen 0,82/100 000 lakos), harmadrészt földrészekenként és országonként is eltérő diagnosztikus kritériumok léteznek, negyedrészt a kórképnek két altípusa létezik, amelyeknek klinikai és diagnosztikai jellegzeteségei, valamint a geográfiai megoszlása eltérőek [3].

Mindezen tényeket felismerve 2011-ben a Nemzetközi Pancreas Társaság (International Association of Pancreatology – IAP) megpróbálta egységesíteni a földrészekenként eltérő gyakorlatot, és korszerű, *bizonyítékon alapuló (EBM) kezelési útmutatót* készített [4]. A Japán Pancreas Társaság (Japan Pancreas Society – JPS) legfrissebb, 2014-es irányelvbe is belefoglalták a nyugati országokra jellemző elveket és részletes, EBM szakmai irányelveket ők is publikálták [5, 6, 7].

2011-ben Szegeden megalakult a *Magyar Hasnyálmirigy Munkacsoport (HPSG)*, amely célul tűzte ki a magyarországi pancreasbetegek ellátásának javítását és nemzetközi színvonalú kutatási vizsgálatok elindítását. A HPSG-hez jelenleg már 31 betegellátó centrum csatlakozott és várható, hogy ezen intézmények száma növekedni fog az elkövetkezendő időben. A HPSG a célok megvalósítása érdekében létrehozta az *Országos Pancreas Regisztert (OPR)* és retrospektív módon felmérte a pancreasbetegek ellátásának országos helyzetét. Az OPR-be két év alatt több mint 1100 hasnyálmirigybeteg adatait rögzítettük, közöttük 4 AIP-beteg is van. Az elmúlt években a magyarországi AIP-betegekkel kapcsolatos tapasztalatok publikálásra kerültek [8, 9, 10].

Célkitűzés

A HPSG célul tűzte ki, hogy a jelenleg elérhető evidenciákat alapul véve *az AIP diagnosztikájának és kezelésének kulcskérdései vonatkozásában EBM-alapú irányelveket (EBMI)* fogalmazzon meg. Munkánk alapvető célja az AIP-ben szenvedő betegek felismerésének és ellátásának javítása. Bízunk benne, hogy a HPSG által kiadott

AIP-EBMI referenciaként fog szolgálni az aktuális betegellátásban Magyarországon. Az AIP-EBMI fő célja, hogy segítse az orvosokat a jó döntés meghozatalában, a finanszírozásért felelős hatóságokat pedig az EBM típusú betegellátáshoz szükséges finanszírozási lehetőségek megteremtésében.

Módszerek

Alkalmazási terület és szándék

Az AIP-EBMI (amely az *IAP- és a JPS-irányelvek módosított feldolgozása*) az AIP diagnosztikájának és kezelésének korszerű, bizonyítékokon alapuló irányelveit fogalmazza meg tisztán specifikus és klinikailag releváns kérdések segítségével. Magyar útmutató hiányában törekvésünk a nemzetközi irányelvek alapos áttekintése és megbeszélése, valamint kiegészítése és megegyezés esetén ezek átültetése és elfogadtatása Magyarországon.

Az irányelv elkészítésének menete

- 1) Az *előkészítők* lefordították, és ahol szükségesnek találták, kiegészítették vagy módosították a nemzetközi irányelveket és összeállították az AIP-EBMI-t.
- 2) A *konzulensek* (a különböző diszciplínák szakértői, beleértve a gasztroenterológus, sebész, genetikus, radiológus és patológus szakértőket is) áttekintették a kérdéseket és válaszokat, majd javaslatokat tettek, amely módosítások bekerültek az AIP-EBMI-be.
- 3) Az elkészült irányelv a www.pancreas.hu weboldalra felkerült.
- 4) A Magyar Gasztroenterológiai Társaság (MGT) és a Magyar Hasnyálmirigy Munkacsoport (HPSG) minden tagja meghívót kapott a konszenzustalálkozóra és megkapta a weboldal elérhetőségét.
- 5) A konszenzustalálkozóra 2014. szeptember 12-én, Herceghalmon, a Pancreas Update 2014 rendezvényen került sor, ahol 157 jelen lévő (*konszenzuspaneltag*) meghívott titkos szavazással döntött a konszenzus erősségéről. Az eseményről dokumentáció céljából videórögzítés készült, amely a HPSG-nél megtekinthető.

Az elkészült AIP-EBMI-t a konszenzuspaneltagok ismételtelen megkapták ellenőrzésre. Azoknak a személyeknek, akik előre jelezték, hogy nem tudnak részt venni a konszenzustalálkozón, de betekintést szeretnének nyerni a dokumentációba, szintén megküldtük az anyagot, és amennyiben egyetértett a dokumentációval, akkor az illetőt konszenzuspaneltagként tüntettük fel.

Az evidencia osztályozása

Az evidencia osztályozása az *UpToDate*[®] nemzetközileg elfogadott rendszere alapján került megnevezésre (<http://www.uptodate.com/home/grading-tutorial#>), amely irányelveket az *1. táblázat* ismerteti.

Az ajánlás foka és megjegyzések

Javaslat: A „GRADE” javaslat erőssége (1 = erős, 2 = gyenge), az evidencia minősége (A = kiemelkedő, B = mérsékelt, C = alacsony) és a nemzetközi bíráló szakértői konszenzus erőssége (erős/gyenge) került feltüntetésre.

A konszenzus foka

A konszenzus meghatározásánál *kétfokozatú skála* (igen vagy nem) alkalmazásával került eldöntésre az egyetértés erőssége. A konszenzus fokai: *Teljes:* legalább 95% igen, *erős:* legalább 70% igen, *gyenge:* 50%+1 szavazat igen volt. A szavazás előzetes meghirdetés alapján témakörönként történt, azzal a kitételrel, hogy ha a konszenzus foka nem éri el a 70%-ot, akkor kérdésenkénti részszavazás történik.

Megjegyzés: A megjegyzésben az ajánlással kapcsolatos lényeges szempontok kerülnek megvitatásra (például fontos kivételek, ellenjavallatok, alkalmazhatóság, bizonyíték hiánya, kockázatok, költségek stb.).

Témakörök és kérdések

Összesen *4 témakörben* (Alapok, Diagnózis, Differenciáldiagnosztika, Terápia) *29 releváns kérdés* kerül megválaszolásra.

Az autoimmun pancreatitis kezelési javaslata

1. Alapok

1.1. Mi az autoimmun pancreatitis?

Az AIP a pancreatitis egy speciális formája, amelyet klinikailag leggyakrabban elzáródásos sárgaság jellemez, a hasnyálmirigyben tumorszerű massa jelenlétével vagy annak hiányával; szövettanilag lymphoplasmacytás infiltráció és fibrosis, a terápiát illetően pedig szteroidokra adott drámai javulás jellemzi.

(GRADE: 1/A, teljes egyetértés)

Megjegyzés: Az AIP eredeti koncepciója Japánból származik, a pancreatitis egy olyan speciális formájára vonatkozott, amelynek a patogenezisében autoimmun mechanizmusokat feltételeztek [11]. Az autoimmunitás patogenetikai szerepét olyan megfigyelésekre alapozták, mint a hypergammaglobulinaemia, emelkedett szérumban IgG- vagy -IgG₄-szintek, különböző autoantitestek jelenléte és szteroidkezelésre adott kitűnő klinikai javulás.

1.2. Milyen altípusai vannak az AIP-nek?

A betegek szövettani és klinikai jellegzetességeit elemezve két altípus különböztethető meg. Az 1-es típusú AIP a betegség klasszikus formája, amely szövettanilag lymphoplasmacytás szklerotizáló pancreatitis (LPSP), a szisztémás IgG₄-asszociált betegség pancreaticus manifestációja. A 2-es típusú AIP az újabban leírt altípus, amely

1. táblázat | Az evidenciák osztályozásának rendszere (átvéve www.uptodate.com/home/grading-tutorial#)

Ajánlás foka (GRADE)	Kockázat/haszon aránya	Alátámasztó bizonyíték minősége	Következtetések
1/A Erős javaslat. Kiemelkedő minőségű evidencia.	A haszon egyértelműen meghaladja a kockázatot és terheket.	Következetes bizonyíték jól kivitelezett randomizált, kontrollált vizsgálatok alapján, vagy ellentmondást nem tűrő bizonyíték egyéb formája. További vizsgálat nem valószínű, hogy megváltoztatja meggyőződésünket a haszon és kockázat megbecslésében.	Erős javaslat, a betegek többségében alkalmazható a legtöbb körülmény mellett, fenntartások nélkül.
1/B Erős javaslat. Mérsékelt minőségű evidencia.	A haszon egyértelműen meghaladja a kockázatot és terheket.	Bizonyíték randomizált, kontrollált vizsgálatok alapján fontos megszorításokkal (ellentmondó eredmények, módszertani hiányosságok – indirekt vagy pontatlan), vagy nagyon erős bizonyíték egyéb formája. További vizsgálat (ha végeznek) valószínűleg hatással lesz a meggyőződésünkre a haszon és kockázat megbecslésében, és megváltoztathatja a becslést.	Erős javaslat, valószínűleg alkalmazható a betegek többségében.
1/C Erős javaslat. Alacsony minőségű evidencia.	A haszon valószínűleg meghaladja a kockázatot és terheket, és fordítva.	Bizonyíték megfigyeléses vizsgálatok, nem szisztematikus klinikai tapasztalat vagy komoly hiányosságokkal bíró randomizált, kontrollált vizsgálatok alapján. A hatás megbecslése bizonytalan.	Relatív módon erős javaslat; megváltozhat, ha magasabb minőségű evidencia lesz elérhető.
2/A Gyenge javaslat. Kiemelkedő minőségű evidencia.	A haszon közel egyensúlyban van a kockázattal és terhekkel.	Következetes bizonyíték jól kivitelezett randomizált, kontrollált vizsgálatok alapján, vagy ellentmondást nem tűrő bizonyíték egyéb formája. További vizsgálat nem valószínű, hogy megváltoztatja meggyőződésünket a haszon és kockázat megbecslésében.	Gyenge javaslat, a legjobb intézkedés különbözhet a körülmények, betegek vagy társadalmi értékek függvényében.
2/B Gyenge javaslat. Mérsékelt minőségű evidencia.	A haszon közel egyensúlyban van a kockázattal és terhekkel; némi bizonytalanság a haszon, kockázat és terhek megbecslésében.	Bizonyíték randomizált, kontrollált vizsgálatok alapján fontos megszorításokkal (ellentmondó eredmények, módszertani hiányosságok – indirekt vagy pontatlan), vagy nagyon erős bizonyíték egyéb formája. További vizsgálat (ha végeznek) valószínűleg hatással lesz a meggyőződésünkre a haszon és kockázat megbecslésében, és megváltoztathatja a becslést.	Gyenge javaslat, az alternatív megközelítés valószínűleg hasznosabb néhány beteg esetében, bizonyos körülmények között.
2/C Gyenge javaslat. Alacsony minőségű evidencia.	Bizonytalanság a haszon, kockázat és terhek megbecslésében; a haszon közel egyensúlyban lehet a kockázattal és terhekkel.	Bizonyíték megfigyeléses vizsgálatok, nem szisztematikus klinikai tapasztalat vagy komoly hiányosságokkal bíró randomizált, kontrollált vizsgálatok alapján. A hatás megbecslése bizonytalan.	Nagyon gyenge javaslat; egyéb alternatívák egyaránt elfogadhatóak lehetnek.

szövettenilag idiopathiás ductuscentrikus krónikus pancreatitis (IDCP), ami granulocytá epithelialis laesióval (GEL) jár.

(GRADE 2/C, teljes egyetértés)

Megjegyzés: Az AIP fogalom 1995-ös bevezetését követően a kórképről egyre több közlés jelent meg, pontosabban megfogalmazhatóvá váltak a klinikai és szövettani jellegzetességek. A Mayo Klinika munkacsoportja 2003-ban lymphoplasmacytás infiltrációval járó idiopathiás krónikus pancreatitis (CP) betegek jellemzőit vizsgálva két szövettenilag elkülöníthető formát azonosított, amelyek közül az LPSP a japán szakirodalomban leírt AIP-nek volt megfeleltethető, míg az IDCP inkább az európai irodalomban szereplő AIP jellegzetességeit mutatta [12]. 2009 novemberében Honolulu-ban nemzetközi szakértői találkozóra került sor, amelynek célja volt az AIP klinikai és szövettani definíciójának a meghatározása, továbbá annak eldöntése, hogy a világ különböző részeiről származó eltérő esetleírások ugyanazon

betegség altípusai-e, illetve diagnosztikus kritériumok kidolgozása volt [13]. Megállapítást nyert 40 beteg szövettani jellemzőit elemezve, hogy az AIP az egyéb CP-formáktól a szövettani jellegzetességek alapján elkülöníthető. Konszenzus született a két szövettani altípus jellemzőit illetően is, továbbá a szakértők többsége egyetértett abban, hogy az LPSP-t 1-es típusú, az IDCP-t 2-es típusú AIP-nek nevezzék. A két altípus közötti klinikai viselkedést illetően is különbség van.

1.3. Melyek az 1-es típusú AIP jellemzői?

Klinikailag főként idősebb férfiak érintettek; obstrukciós icterus, diabetes mellitus tünetei, társuló extrapancreaticus laesiók jellemzik, és a hasi fájdalom enyhe vagy hiányzik. Szövettenilag lymphoplasmacytás szklerotizáló pancreatitis (LPSP).

(GRADE 1/B, teljes egyetértés)

Megjegyzés: A betegek 33–59%-a obstrukciós icterusszal, 32%-uk enyhe hasi fájdalommal, 15%-uk háti fáj-

dalommal vagy fogyással jelentkeznek [5, 14, 15]. A hasi fájdalom vagy teljesen hiányzik, vagy enyhe. A betegek több mint felében egyéb szervek érintettsége is megfigyelhető (úgy mint szklerotizáló cholangitis, szklerotizáló sialadenitis, retroperitonealis fibrosis, ritkábban a truncus coeliacus menti és a hilaris nyirokcsomók megnagyobbodása, krónikus thyreoiditis vagy interstitialis nephritis) [5]. Főként idősebbek (átlagéletkor 63 év) és férfiak érintettek. Ez a forma a szisztémás IgG₄-betegség pancreaticus manifesztációja, jellemző a szérum-IgG₄-szint a betegek 88%-ában megfigyelhető emelkedése [4, 14]. Japánban az AIP-esetek szinte kizárólag ebbe az altípusba tartoznak.

Az LPSP-nek 4 karakterisztikus szövettani jellemzője van: 1. főként periductalis masszív lymphocytás és plazmasejtes infiltráció; 2. örvénylő fibrosis; 3. venulitis, ahol a lymphocyták és plazmasejtek gyakran az érintett venulák elzáródását okozzák; 4. >10 darab IgG₄-pozitív plazmasejt jelenléte nagy nagyítású látóterenként.

1.4. Melyek a 2-es típusú AIP jellemzői?

Klinikailag inkább a fiatalabb életkor, hasi fájdalom és gyakran gyulladáshoz vezető bélbetegséggel (IBD) való társulás jellemzi. Szövettanilag idiopathiás ductuscentrikus krónikus pancreatitis (IDCP) vagy AIP GEL-lel.

(GRADE 2/C, teljes egyetértés)

Megjegyzés: Fiatalabb korban jellemző (40 év körül), és nincs nemi dominancia. Gyakran társul colitis ulcerosával (az esetek mintegy 30%-ában). Ez a forma akut pancreatitisként manifesztálódhat, azonban szteroidra kitűnően reagál, és ritkábbak a relapsusok. Főként Európában és az Amerikai Egyesült Államokban fordul elő. Mivel a szérum-IgG₄-szint nem emelkedett, nincs szerológiai markere, így szövettani vizsgálat szükséges a diagnózishoz. Ez sokszor nem elérhető, miáltal a diagnózis nem könnyű. Valószínűleg ez is magyarázza a világszerte észlelt alacsonyabb esetszámot [4].

Szövettanilag a gyulladás főként az exokrin pancreas érinti. A periductalis masszív lymphocytás és plazmasejtes infiltráció és örvénylő fibrosis kívül jellemző az úgynevezett GEL. A közepes és kisméretű ductusok és acinusok lumenét és epitheliumát neutrophil sejtek infiltrálják (néha microabscessus-szerűen). A ductusok obliterálódhatnak, viszont obliteratív phlebitis és IgG₄-pozitív sejtek jelenléte nem jellemző (<10 darab IgG₄-pozitív plazmasejt nagy nagyítású látóterenként).

1.5. Az AIP együtt jár-e exokrin és endokrin hasnyálmirigy-elégtelenséggel?

Az AIP gyakran jár együtt exokrin és endokrin pancreas-elégtelenséggel. Exokrin diszfunkció körülbelül 80%-ban, endokrin diszfunkció mintegy 70%-ban fordul elő.

(GRADE 1/B, teljes egyetértés)

Megjegyzés: Japánban 2007-ben végzett országos epidemiológiai felmérésben 546 beteg klinikai adatait álltak rendelkezésre az elemzéshez. A betegek 80,6%-ában exokrin, 70%-ukban endokrin diszfunkció volt kimutat-

ható, 77%-ukban a betegség diabetes mellitusszal szövődött [5, 14].

Az exokrin diszfunkció patogenezisét illetően a következő faktorokat tartják lényegesnek: plazmasejt-infiltráció, illetve a fibrosis miatt az acinaris sejtek összeesnek, így csökken az enzimtermelés, továbbá a gyulladáshoz vezető sejtek a ductusokat is infiltrálják, szűkítve azokat, ami a pancreasnedv kifolyását is gátolja [5]. Másrészt a cysticus fibrosis transzmembrán regulátor (CFTR) miszlokálációja és ezáltal a károsodott ductalis HCO₃-szekréció is szerepet játszhat az AIP kialakulásában. A szteroidkezelés csökkenti a gyulladást, és helyreállítja az enzim- és HCO₃-szekréciót azáltal, hogy regenerálja az acinaris sejteket és a CFTR-lokalizációt a ductalis sejtekben, ahogy azt 21 betegben japán szerzők demonstráltak [15]. Ezzel szemben a diabetes mellitus patogenezisében a Langerhans-szigetek vérellátásának elégtelensége, amely a fibrosis okozta kapilláris-kompresszió következménye, illetve maguknak az endokrin sejteknek a gyulladás okozta károsodása szerepel [16].

1.6. Milyen az AIP prognózisa?

Az AIP prognózisa rövid távon szteroidkezelés mellett jónak tűnik.

(GRADE 1/B, teljes egyetértés)

A hosszú távú prognózis azonban kevésbé tisztázott, sok ismeretlen tényező van a relapsusokkal, az exokrin és endokrin diszfunkcióval és a társuló malignitással kapcsolatosan.

(GRADE 2/C, teljes egyetértés)

Megjegyzés: 2013-ban publikálták azt a nemzetközi, multicentrikus vizsgálatot, amely 10 ország 23 centrumában 1064 AIP-beteg (1-es típusú AIP n = 978, 2-es típusú AIP n = 86) kezelésének hosszú távú eredményeit foglalta össze. Szteroidkezeléssel az 1-es típusú AIP-ben 99,6%, 2-es típusú AIP-ben 92,3% remissziós arányt közöltek [17].

Számos japán prospektív, kis esetszámú tanulmányt végeztek a szteroiddal kezelt AIP-betegek relapsusarányának meghatározására ≥40 hónapos átlagos megfigyelési idővel [18, 19, 20]. Ezekben a relapsus arányát 5,6–33,3%-nak találták [18, 20]. Ezenfelül kis esetszámú prospektív obszervációs tanulmányukban kimutatták, hogy orális szteroidkezelés mellett 23 hónapos átlagos obszervációs idő alatt 32%-ban fordult elő (6/19 beteg) adverz esemény (beleértve a relapsust is), míg szteroidkezelés nélkül 25 hónapos átlagos megfigyelési idő alatt 70%-ban (16/23 beteg) [19]. Japánban, 17 centrumban folytatott retrospektív klinikai tanulmányban 563 AIP-beteg adatainak elemzésekor 24,4%-os (110/451 beteg) relapsust találtak a szteroiddal kezelték és 41,6%-ot (32/77 beteg) a szteroidkezelésben nem részesülők között [21].

A fentiek is alátámasztják, hogy az AIP jól reagál szteroidkezelésre, a rövid távú prognózis jó, azonban hosszabb távon a még szteroidkezelésben részesülők között is 20–30%-os relapsusarány figyelhető meg. Egyre több publikáció szól a hosszú távú következményként

megfigyelhető pancreasatrophiáról, kalcifikációról, vezetőktágulatról [7].

1.7. Milyen fázisok különíthetők el az AIP lefolyása során?

Az AIP lefolyása során 2 fázis különíthető el. Az első, úgynevezett akut fázisra vonatkoznak a publikált irányelvek. A második, úgynevezett késői fázisról az ismeretek korlátozottabbak, a felismerése nehezebb, az ajánlások nem tartalmazzák.

(GRADE 1/C, teljes egyetértés)

Megjegyzés: Az első, akut fázist jellemzi az obstrukciós icterus és a pancreas kiszélesedése 1-es típus, hasi fájdalom és akut pancreatitis 2-es típus esetén. Az irodalmi adatok nagy része és az ajánlások is erre a fázisra vonatkoznak. A második, késői fázisra a pancreas atrophiaja, kalcifikáció, pancreasvezeték-tágulat és egyéb, előrehaladott fájdalommentes CP-s jelek jellemzők. Ezek a betegek fájdalomra vagy recidiváló akut pancreatitisre nem panaszkodnak. Ebben a stádiumban a diagnózis nehéz és általában meghaladja a rendelkezésre álló irányelvek kereteit [4].

2. Diagnózis

2.1. Hogyan kerül felfedezésre az AIP?

Gyakran a megjelenő klinikai tünetek (enyhe hasi fájdalom, rossz közérzet, sárgaság vagy szájszárazság), laboratóriumi eltérések (emelkedett májenzimek, obstrukciós icterus vagy friss diabetes mellitus) vagy kóros képalkotó vizsgálati eredmények (például hasi ultrahangon [UH] megnagyobbodott, kiszélesedett pancreas) miatti kivizsgálás, vagy felmerülő pancreastumor-gyanú differenciáldiagnosztikai vizsgálati során derül ki.

(GRADE 1/B, teljes egyetértés)

Megjegyzés: Az AIP-esetek több mint felében a betegek enyhe hasi fájdalom, rossz közérzet, sárgaság vagy szájszárazság miatt fordulnak orvoshoz. A laboratóriumi vizsgálatok emelkedett szérumszintű vagy vizeletamiláz-értéket, kóros májenzimértékeket mutatnak. A CA19-9-szint is lehet emelkedett. A képalkotó vizsgálatok (hasi UH, komputertomográfia [CT] vagy mágneses rezonanciás vizsgálat [MRI]) kiszélesedett pancreast vagy tumorszerű masszát mutatnak. Az esetek jelentős részében pancreascarcinoma (PDCA) gyanúja miatt végzett differenciáldiagnosztikai kivizsgálás során derül ki. Előfordulhat, hogy a társuló extrapancreaticus érintettség kivizsgálása során diagnosztizálják az AIP-t [5].

2.2. Melyek a jellemző biokémiai és immunológiai leletek AIP-ben?

Nincs betegség-specifikus biokémiai marker, de gyakran emelkedettek a szérumamiláz és -lipáz, illetve az obstrukciós májenzimek. Az emelkedett szérumszintű IgG₄, habár nem betegség-specifikus, de a legjellemzőbb (az 1-es típusú AIP-ben).

(GRADE 1/B, teljes egyetértés)

Hypergammaglobulinaemia, emelkedett nem specifikus autoantitestek (antinukleáris antitest – ANA, reumafaktor – RF) jellemezhetik.

(GRADE 2/C, teljes egyetértés)

Megjegyzés: Kóros májenzimértékek az esetek 60–82%-ában, emelkedett szérumbilirubin-szint 39–62%-ban jellemző. Az akut pancreatitisszel vagy a CP heveny felángolásával összehasonlítva a pancreasenzimek emelkedett szérumszintje ritkább, az esetek 36–64%-ában figyelhető meg [22, 23].

Hypergammaglobulinaemia (43%), emelkedett szérumszintű-össz-IgG- (62–80%) és IgG₄-szint (68–92%), magas ANA (40–64%), RF-szint (25%) is előfordul. Ugyanakkor az anti-SSA/B antitestek vagy az antimitochondriális antitestek szintje csak ritkán emelkedett [22, 23].

Az összes szerológiai marker közül az 1-es típusú AIP-ben az emelkedett szérumszintű-IgG₄-szintnek (a normáltartomány felső értékét több mint kétszeresen meghaladó eredmény) van a legjelentősebb diagnosztikus értéke, mivel egyedüli tesztként ennek van a legnagyobb szenzitivitása (86%) és specificitása (96%) az AIP elkülönítésében a PDCA-tól, habár nem betegség-specifikus markerről van szó. A szerológiai markerek kombinálásával az érzékenység növelhető, ugyanakkor a specificitás csökken (2. táblázat) [5, 6].

2.3. Melyek az AIP jellemző ultrahangos jelei?

Hasi UH során lokálisan vagy diffúzan megnagyobbodott, echoszegény pancreas észlelhető. A diffúzan megnagyobbodott pancreast „kolbászszerű” pancreasnak hívják.

(GRADE 1/B, teljes egyetértés)

2. táblázat | Szerológiai markerek összehasonlítása az AIP és a pancreasrák elkülönítésében

	Szenzitivitás (%)	Specificitás (%)	Pontosság (%)
IgG ₄	86	96	91
IgG	69	75	72
ANA	58	79	67
RF	23	94	54
IgG ₄ + ANA	95	76	87
IgG + ANA	85	63	75
IgG ₄ + IgG + ANA	95	63	81
IgG ₄ + RF	90	90	90
IgG + RF	78	73	76
IgG ₄ + IgG + RF	91	71	82
ANA + RF	69	60	78
IgG ₄ + ANA + RF	97	73	86
IgG + ANA + RF	91	61	78
IgG ₄ + IgG + ANA + RF	97	61	81

ANA = antinukleáris antitest; RF = reumafaktor.

Megjegyzés: Általában az elsőként végzett képalkotó vizsgálat a hasi UH. Ennek során diffúzan megnagyobbodott, echoszegény pancreas látható, a Wirsung-vezeték nem tágabb. Az echoszegény pancreason belül kifejezetten echódús pontozottság figyelhető meg az esetek egy részében [5, 24]. Előfordul, hogy nem az egész pancreas van kiszélesedve, hanem csak egy része, tumorszerű masszát alkotva. Ilyen esetekben a PDCA-tól való elkülönítés nagy gondosságot igényel. Ilyenkor is jellemző, hogy AIP-ben a pancreasvezeték nem vagy csak enyhén tágabb. Amennyiben a pancreasvezeték látható és az keresztülhalad a tumorszerű masszán, ez az úgynevezett „penetrációs jel”, ami hasznos lehet a PDCA-tól való differenciálásban [5, 25].

2.4. Melyek az AIP jellemző CT-jelei?

AIP esetén a hasi CT lokálisan vagy diffúzan megnagyobbodott pancreast mutat. A dinamikus CT elhúzódozó kontrasztanyag-halmozást igazol (bár ez a betegség aktivitásától is függ). Tokszerű gyűrű jelenléte esetén az AIP diagnózisa igen valószínű.

(GRADE 1/B, teljes egyetértés)

Megjegyzés: Típusos AIP esetén a pancreas diffúz kiszélesedése látható. A pancreasparenchyma helyét fibroticus szövet foglalja el, ami a kontrasztos hasi CT parenchymalis fázisában csökkent kontrasztanyag-halmozást eredményez a normális pancreashoz képest. Mivel a fibroticus szövet lassan veszi fel a kontrasztanyagot, kifokú halmozás a portalis fázisban már látható, amely a késő fázisban tovább fokozódik, ahol már a normális pancreas denzitását is meghaladja. Tehát a dinamikus CT során az AIP-re a lassú, elhúzódozó, késői kontrasztanyag-halmozás jellemző. Ha csak enyhe fibrosis van jelen, az a normális pancreashoz hasonló kontrasztanyag-halmozást eredményez, így a késői halmozás hiánya nem zárja ki AIP jelenlétét [5].

A „tokszerű gyűrű” jelenléte az AIP jellegzetes CT-jele. Ez egy keskeny sávyszerű képlet, ami a laesiót teljesen körbeveszi. A parenchymalis fázisban a pancreashoz képest is csökkentebb mértékben halmozza a kontrasztanyagot és késői intenzív halmozás jellemzi [5, 26]. Ez a képlet az AIP-re jellemző, más betegségben nem fordul elő, bár AIP-ben való megjelenési arányát illetően változóak az adatok. Egy közelmúltban publikált, retrospektív, 50 beteg anyagát feldolgozó cikk szerint az AIP-betegek 48%-ában látható [27].

2.5. Melyek az AIP MR-jelei és ábrázolhatók-e mágneses rezonanciás cholangiopancreatographiával (MRCP) a pancreasvezeték szűkületei?

Diffúzan megnagyobbodott pancreas, ami T1-súlyozott felvételeken alacsony jelintenzitású, a dinamikus kontrasztanyag MR-képeken pedig késői, elhúzódozó halmozás jellemzi. Tokszerű gyűrű jelenléte igen jellemző az AIP-re.

(GRADE 1/B, teljes egyetértés)

Jelenleg az MRCP nem javasolt a pancreasvezeték szűkületeinek kimutatására.

(GRADE 2/C, teljes egyetértés)

Megjegyzés: Mint a többi képalkotó módszer, az MRI is lokálisan vagy diffúzan megnagyobbodott pancreast mutat AIP esetén. A pancreas vizsgálata során a T2-, natív és dinamikus kontrasztanyag T1-súlyozott MR-képeket értékeljük. A normális pancreas a natív T1-súlyozott képeken a májnal magasabb jelintenzitást mutat. Az alacsony jelintenzitású pancreas kóros. AIP-re az alacsony jelintenzitás jellemző, de mivel a PDCA és CP is alacsony jelintenzitású képeket produkál, ez a lelet nem specifikus AIP-re [5, 22, 23]. Mivel az AIP-esetek 36%-ában MRI-vel is megfigyelhető a tokszerű gyűrű jelenléte, kiegészítő, a betegséget támogató jelként értékelhető [5, 28]. Ez a gyűrű a T2-súlyozott képeken alacsony jelintenzitású, amely erős fibrosist jelez. A dinamikus kontrasztanyag MR-képek késői halmozást mutatnak [5].

Jelenleg az MRCP az AIP diagnózisára nehezen használható, a technológia fejlődésével azonban elképzelhető, hogy a jövőben ez változni fog [5].

2.6. Melyek az AIP jellemző endoszkópos retrográd cholangiopancreatographiás (ERCP) jelei?

Az ERCP a pancreasvezeték jellegzetes szűkületét mutatja AIP-ben. Gyakran társul az epevezeték szűkületével.

(GRADE 1/B, teljes egyetértés)

Megjegyzés: AIP-ben ERCP során a pancreasvezetéken a betegségre jellemző szűkület mutatható ki, amely a diagnózis alapját is adhatja. Típusos esetben a szűkület a teljes Wirsung-vezeték legalább egyharmadát érinti. A szűkület lehet multiplex is. Rövid, lokalizált szűkület AIP-re nem, inkább PDCA-ra jellemző. Ellentétben a PDCA-val, még azokra az AIP-esetekre is jellemző, hogy nincs „prestenoticus” tágulat, ahol a szűkület hossza a vezeték egharmadát nem éri el. Egyéb hasznos jel lehet, ha az oldalág a szűk szakaszból ered [29, 30, 31, 32, 33].

Körülbelül az AIP-betegek 80%-ában figyelhető meg az epevezeték szűkülete is. Az esetek többségében a szűkület a distalis szakaszon látható, néha a proximálisabb extrahepaticus vagy az intrahepaticus epeutak is érintettek [5, 34, 35, 36, 37].

2.7. Melyek az AIP jellemző szövettani jelei?

Az 1-es típusú AIP szövettani jellemzői nagyon karakterisztikusak, típusos esetben a klinikum ismerete nélkül is diagnosztizálható. Szövettanilag masszív lymphocytás és plazmasejtes infiltráció, örvénylő fibrosis és obliteratív phlebitis jellemzi. Jelentős az IgG₄-pozitív sejtek aránya. A 2-es típusú AIP-t szövettanilag az interlobularis ductusok lumenét és epitheliumát érintő masszív (néha microabscessusszerű) neutrophil sejtes infiltráció jellemzi. A ductusok obliterálódhatnak, viszont obliteratív phlebitis és IgG₄-pozitív sejtek jelenléte nem jellemző.

(GRADE 1/B, teljes egyetértés)

Megjegyzés: Az 1-es típusú AIP szövettani képe nagyon jellegzetes, LPSP-nek nevezzük és a karakterisztikus jellemzőit az 1.3. pont alatt felsoroltuk [10]. A szövettani diagnózis resecatumból egyszerű, azonban bioptátumból nehéz. Endoszkópos UH-vezérelt finomtű-aspiráció (EUH-FNA) során nyert citológiai mintákból nehéz az AIP diagnózisa, Trucut biopszia során azonban lehetséges kisebb szövetminta nyérése is, emelve a diagnosztikus pontosságot. Egy közelmúltban megjelent retrospektív, egyközpontú tanulmányban azonban 25 AIP-betegnél 22 G-s tűvel elvégzett EUH-FNA-ból is 80%-os pontossággal igazolták a megbetegedést [38].

A 2-es típusú AIP szövettanilag IDCP, vagy AIP GEL-lel, amelynek jellemzőit az 1.4. pont alatt soroltuk fel. Mivel ennek a formának nincs típusos szerológiai markere és a képalkotó vizsgálatok eredményei is gyakran nem specifikusak, a diagnózis gold standardja a szövettan [4, 5].

2.8. Hogyan diagnosztizálhatjuk az AIP-et?

A diagnózist részletes és átfogó képalkotó diagnosztika, szerológiai markerek, szövettani jelek, az egyéb szervek érintettsége és a szteroidra adott válasz alapján lehet felállítani. Lényeges a pancreastumor kizárása.

(GRADE 1/B, teljes egyetértés)

Az International Consensus Diagnostic Criteria (ICDC) ajánlásait javasoljuk figyelembe venni (3–7. táblázat).

Megjegyzés: Részletes és átfogó diagnosztika szükséges a diagnózis felállításához, amelynek során az IAP által publikált ICDC ajánlásait javasoljuk figyelembe venni, mivel az európai viszonyokra jobban alkalmazható, mint a japán ajánlás [4]. AIP-re rendkívül jellemző, biztosan diagnosztikus képalkotó leletek birtokában a diagnózis felállítása könnyebb, azonban ilyen leletek hiányában vagy bizonytalansága esetén PDCA irányában történő kivizsgálás feltétlenül szükséges, és csak a tumor biztos kizárása, illetve erős AIP-et támogató kritériumok megléte esetén lehet ez utóbbi kórképet diagnosztizálni [4].

2.9. Van-e diagnosztikus algoritmus az AIP diagnosztikájában?

Az IAP a távol-keleti, a nyugat-európai és amerikai szakemberek bevonásával és konszenzusával az egész világra érvényesíthető diagnosztikus algoritmusokat készített, amelyben figyelembe vették a két AIP-altípus jellemzőit is.

(GRADE 1/B, teljes egyetértés)

Megjegyzés: Az IAP az ICDC-ben publikálta a jelenlegi ismereteink alapján, a világ különböző részein tapasztalt esetek jellemzőit figyelembe vevő, világszerte érvényes diagnosztikus algoritmusait (1–3. ábra). Ez alapján mind az 1-es, mind a 2-es típusú AIP különböző erősségű diagnózisa felállítható. A betegek többnyire panaszai miatt végzett rutinlaborok és képalkotó vizsgálatok (első lépésben hasi UH) eredményével érkeznek, amely felveti

3. táblázat | 1-es típusú AIP esetén az 1-es és 2-es szintű kritériumok

Kritérium	1-es szint	2-es szint
P Parenchymajelek	Típusos: diffúz megnagyobbodás késői kontraszthalmozással	Bizonytalan: szegmentális/fokális megnagyobbodás késői kontraszthalmozással
D Ductalis jelek (ERP)	Hosszú (a Wirsung hosszának >1/3-a) vagy multiplex stricturák praestenoticus tágulat nélkül	Segmentális/fokális szűkület praestenoticus tágulat nélkül (ductus <5 mm)
S Szerológia	Szérum IgG ₄ -szint >2× a normális felső határa	Szérum IgG ₄ -szint 1–2× a normális felső határa
OOI Egyéb szervek érintettsége	<p>a) vagy b)</p> <p>a) Szövettan az extrapancreaticus szervből. Bármelyik 3 az alábbiakból:</p> <ol style="list-style-type: none"> Kifejezett lymphoplasmacytás infiltráció fibrosissal (GEL nincs) Örvénylő fibrosis Obliteratív phlebitis Sok IgG₄-pozitív sejt (>10 sejt/látótér) <p>b) Típusos radiológiai jelek. Legalább 1 az alábbiakból:</p> <ol style="list-style-type: none"> Segmentális/multiplex proximális vagy proximális és distális epeúti strictura Retroperitonealis fibrosis 	<p>a) vagy b)</p> <p>a) Szövettan az extrapancreaticus szervből (endoszkópos biopszia is). Mindkettő az alábbiakból:</p> <ol style="list-style-type: none"> Kifejezett lymphoplasmacytás infiltráció fibrosissal (GEL nincs) Sok IgG₄-pozitív sejt (>10 sejt/látótér) <p>b) Fizikális vagy radiológiai jelek. Legalább 1 az alábbiakból:</p> <ol style="list-style-type: none"> Szimmetrikusan megnagyobbodott nyál/könny mirigyek Veseérintettség radiológiai jelei
H Pancreashisztológia	LPSP (core-biopszia/reszekció). Legalább 3 az alábbiak közül: <ol style="list-style-type: none"> Periductalis lymphoplasmacytás infiltráció granulocytainfiltráció nélkül Obliteratív phlebitis Örvénylő fibrosis >10 IgG₄-pozitív sejt/nagy nagyítású látótér 	LPSP (core-biopszia). Bármelyik 2 az alábbiakból: <ol style="list-style-type: none"> Periductalis lymphoplasmacytás infiltráció granulocytainfiltráció nélkül Obliteratív phlebitis Örvénylő fibrosis >10 IgG₄-pozitív sejt/nagy nagyítású látótér
Rt Szteroidra adott válasz	Diagnosztikus próba szteroiddal. A pancreaticus/extrapancreaticus manifesztációk rapid (≤2 hét) radiológiailag igazolt gyógyulása vagy jelentős javulása	

4. táblázat | 1-es típusú AIP definitív vagy valószínű diagnózis

Diagnózis	Min alapul a diagnózis?	Képkalkotók	Társuló adatok
Definitív 1-es típusú AIP	Szövetten	Típusos/bizonytalan	Szövettenilag igazolt LPSP (1-es szint H)
	Képkalkotó	Típusos/bizonytalan	– Bármelyik 1-es/2-es szint, de nem-D – 1-es szintből ≥ 2
	Szteroidra adott válasz	Bizonytalan	1-es szint S/OOI + Rt, vagy 1-es szint D + 2-es szint S/OOI/H + Rt
Valószínű 1-es típusú AIP		Bizonytalan	2-es szint S/OOI/H + Rt

5. táblázat | 2-es típusú AIP esetén az 1-es és 2-es szintű kritériumok

Kritérium	1-es szint	2-es szint
P Parenchymajelek	Típusos: diffúz megnagyobbodás késői kontraszthalmozással	Bizonytalan: szegmentális/fokális megnagyobbodás késői kontraszthalmozással
D Ductalis jelek (ERP)	Hosszú (a Wirsung hosszának $>1/3$ -a) vagy multiplex stricturák praestenoticus tágulat nélkül	Szegmentális/fokális szűkület praestenoticus tágulat nélkül (ductus <5 mm)
OOI Egyéb szervek érintettsége		Klinikailag diagnosztizált gyulladós bélbetegség (IBD)
H Pancreashisztológia (core-biopszia/reszekció)	IDCP Mindkettő az alábbiak közül: 1. A ductusfal granulocytainfiltrációja (GEL) acinaris gyulladással vagy a nélkül 2. Hiányzó vagy kevés IgG ₄ -pozitív sejt (<10 sejt/látótér)	Mindkettő az alábbiak közül: 1. Granulocytás vagy lymphoplasmacytás acinaris infiltráció 2. Hiányzó vagy kevés IgG ₄ -pozitív sejt (<10 sejt/látótér)
Rt Szteroidra adott válasz	Diagnosztikus próba szteroiddal. A manifesztációk rapid (≤ 2 hét) radiológiailag igazolt gyógyulása vagy jelentős javulása	

6. táblázat | 2-es típusú AIP definitív vagy valószínű diagnózis

Diagnózis	Képkalkotók	Társuló adatok
Definitív 2-es típusú AIP	Típusos/bizonytalan	Szövettenilag igazolt IDCP (1-es szint H), vagy klinikai IBD + 2-es szint H + Rt
Valószínű 2-es típusú AIP	Típusos/bizonytalan	2-es szint H/klinikai IBD + Rt

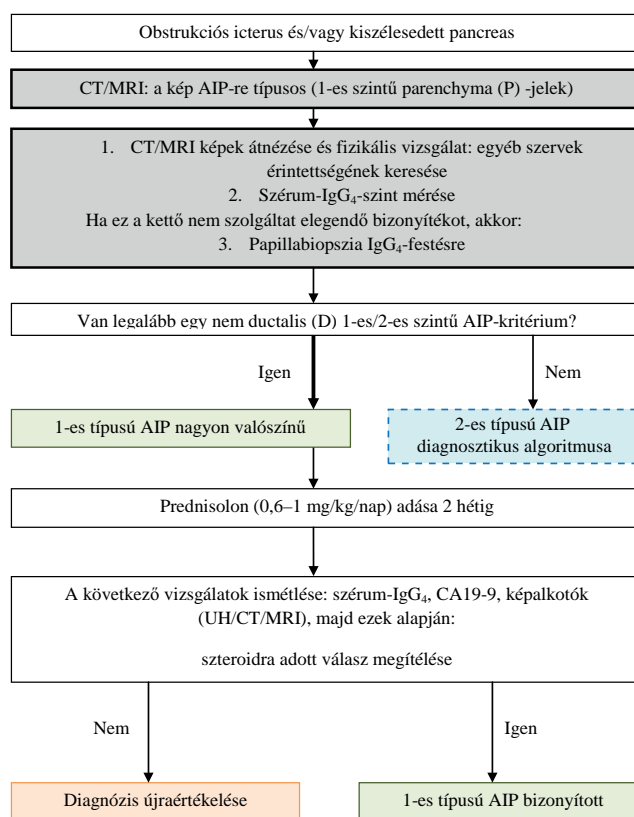
7. táblázat | Nem besorolható típusú AIP diagnózis

Diagnózis	Képkalkotók	Társuló adatok
AIP – nem besorolható	Típusos/bizonytalan	D1/2 + Rt

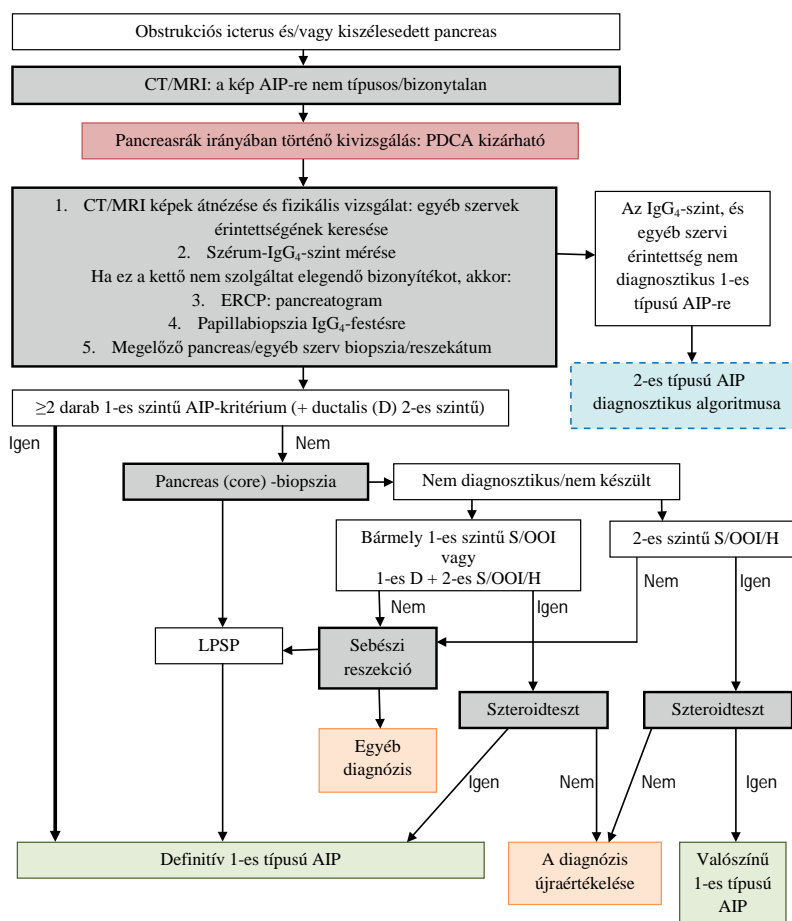
pancreasbetegség gyanúját. Ezt általában hasi CT követi. Ezen leletek ismeretében AIP gyanúja már felmerülhet, így a szérum-IgG₄-szint meghatározását kérjük. (Sajnos egyelőre Magyarországon ez utóbbi csak pályázati úton, tudományos érdeklődés céljából beszerezett reagenssel lehetséges.) Kihangsúlyozandó, hogy AIP-re nem tipikus képkalkotó leletek birtokában PDCA gyanúját kell felvetni és csak ennek részletes és alapos kivizsgálást követő biztos kizárása után lehetséges az AIP diagnózisát felállítani [4].

2.10. Hasznos-e a szteroidkezelés a PDCA-tól való differenciáldiagnosztikában?

A szteroidkezelésre adott kedvező válaszreakció felveti AIP lehetőségét, azonban teljes egészében nem zárja ki



1. ábra | 1-es típusú AIP diagnosztikus algoritmus, ahol a CT/MRI típusos képet mutat



2. ábra | 1-es típusú AIP diagnosztikus algoritmus, ahol a CT/MRI nem típusos képet mutat

a pancreastumort. Fokális AIP esetén a szteroidkezelés megkezdése előtt a PDCA kizárása szükséges (akár EUH-FNA/FNB-t is el kell végezni).

(GRADE 2/C, teljes egyetértés)

Megjegyzés: Bár a japán és az európai/amerikai ajánlás a szteroidkezelést mint diagnosztikus módszert eltérően kezeli, abban minden szerző egyetért, hogy a szteroidkezelés elengedhetetlen előfeltétele a pancreastumor kizárása alapos, körültekintő kivizsgálással. Mindkét ajánlás felhívja a figyelmet arra, hogy a szteroidkezelés nem helyettesítheti a részletes kivizsgálást, ezért csak megalapozott esetekben, kellő körültekintéssel, a témában járatos szakember által alkalmazható [4, 5].

3. Differenciáldiagnosztika

3.1. Milyen klinikai tünetek segítenek az AIP és a PDCA elkülönítésében?

Hasznos klinikai tünetek és jelek a következők: hasi fájdalom, fogyás, obstruációs icterus és extrapancreaticus laesiók.

(GRADE 2/C, teljes egyetértés)

Megjegyzés: PDCA esetén a hasi fájdalom súlyos, állandó és progresszív, ami nagyon gyakran major analgetikumot igényel. Ezzel szemben AIP-ben a fájdalom többnyire enyhe, gyakran csak felhasi diszkomfortként

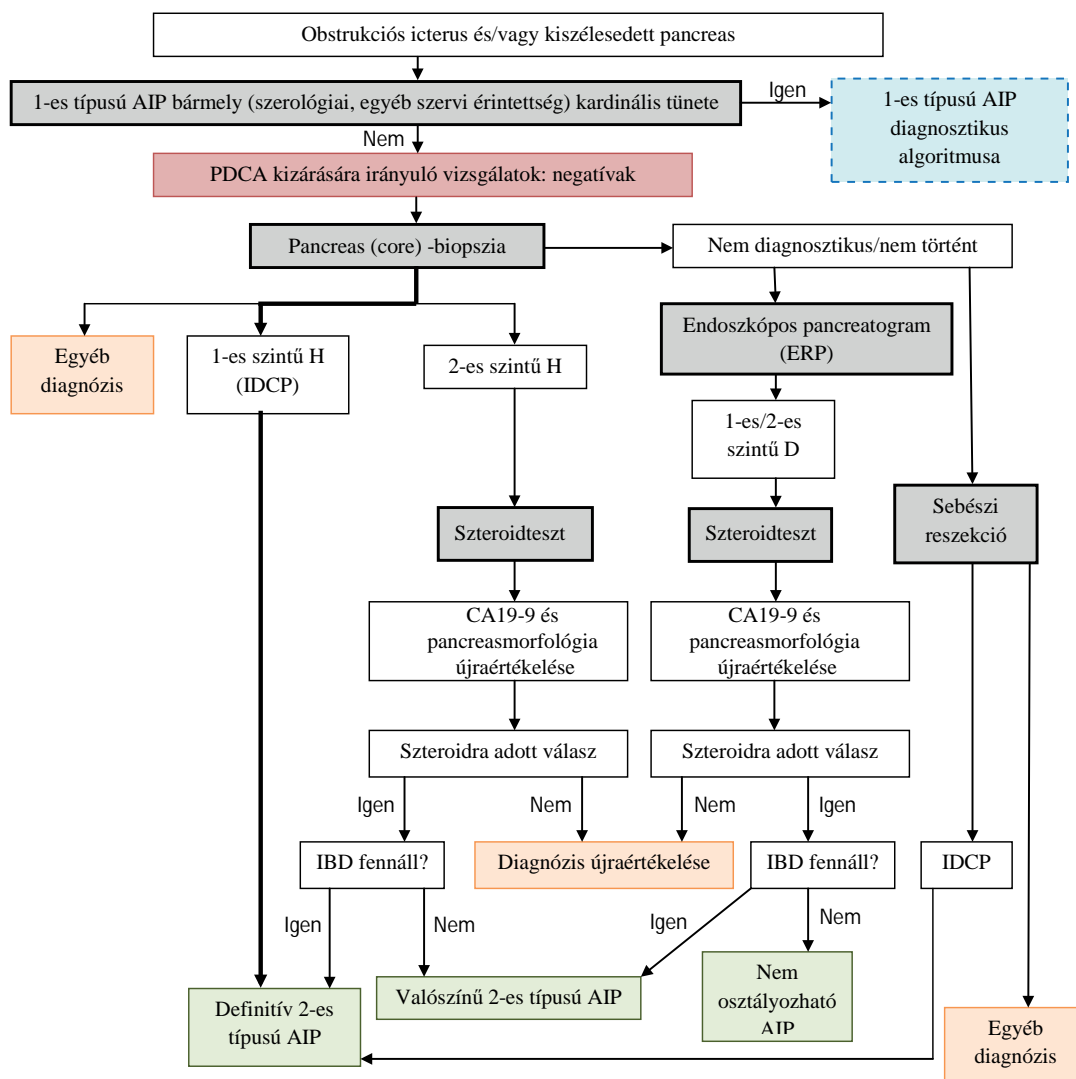
jelentkezik. A fogyás AIP-ben ritka, viszont PDCA esetén jellemző tünet. Az icterus PDCA esetén progrediáló, AIP-ben viszont gyakran fluktuáló és szteroidra jól reagál [6].

3.2. A magas szérumszintű IgG₄ alapján ki lehet-e zárni a PDCA-t?

Habár a szenzitivitás, specificitás és pontosság tekintetében ez a legjobb marker az AIP és a PDCA elkülönítésében, a magas szérumszintű IgG₄ szint nem zárja ki teljesen a tumor lehetőségét, mivel néhány PDCA-beteg esetében is mértek magas szérumszintű IgG₄-szintet.

(GRADE 2/C, teljes egyetértés)

Megjegyzés: Magas szérumszintű IgG₄ szint gyakran észlelhető AIP-ben. Normális esetben az IgG₄ az össz-IgG 4–6%-át teszi ki. Magas szérumszint néhány speciális esetben figyelhető meg, úgymint allergiás megbetegedésekben, parazita fertőzésekben és pemphigus vulgarisban. Mivel egyéb pancreasbetegségben ritka az emelkedett IgG₄-szint, ezért eléggé specifikus markere az AIP-nek; 86%-os szenzitivitással, 96%-os specificitással és 91%-os pontossággal bír (2. táblázat). Néhány PDCA-betegnél azonban emelkedett szérumszintű IgG₄-szintet vagy IgG₄-pozitív plazmasejtes infiltrációt találtak [39].



3. ábra | AIP diagnosztikus algoritmus

3.3. Milyen CT- és MR-jelek hasznosak az AIP és a PDCA elkülönítésében?

AIP-re típusos CT- és MR-jel az éles szélű pancreas és a tokszerű gyűrű. T2-súlyozott MR-felvételeken AIP esetén néha látható, hogy a Wirsung-vezeték a tumorszerű masszán keresztül halad, de PDCA esetén ez a jel hiányzik.

(GRADE 2/B, teljes egyetértés)

Kontrasztos felvételeken mindkét vizsgálómódszernél késői kontrasztanyag-halmozás figyelhető meg, ugyanakkor AIP-ben a homogén, viszont PDCA esetén a heterogén halmozás jellemző, ami segíthet a differenciálásban.

(GRADE 2/C, teljes egyetértés)

Megjegyzés: Az AIP néha körülírt massa formájában látható a CT- vagy MR-képeken. Ilyen esetekben a PDCA-tól való elkülönítés nagyon fontos, mivel ez inkább a rákra jellemző eltérés. Tokszerű gyűrű jelenléte AIP-re jellemző, amely mind a CT-, mind az MR-képeken látható lehet, a test és fark területén kifejezettebb és kifejezett fibrosist jelez. Dinamikus kontrasztos CT-vizsgálat

során a korai, pancreaticus fázisban a kontrasztanyag a normális pancreas festi meg, a késői fázisban equilibrium alakul ki az intra- és extravascularis folyadékterekben. AIP esetében a fibrosis és a parenchymavesztés miatt késői kontraszthalmozás figyelhető meg. PDCA is késői halmozást mutat, azonban a kontraszteloszlás ebben az esetben heterogén, mivel a tumorban vérzés és nekrozis is előfordul [6]. Az MR-vizsgálatnál látható jellegzetességeket a 2.5. pontnál említettük. A T2-súlyozott képeken AIP esetén néha megfigyelhető, ahogy a pancreasvezeték a tumorszerű masszán áthalad. Ez a jel elkülöníti a PDCA-tól. A CT és az MRI AIP-ben néha az epehólyag és az epevezeték falának megvastagodását mutatja még egyértelmű stenosis hiányában is, viszont ezek a jelek ritkák PDCA esetén [6].

3.4. Milyen EUH-jelek hasznosak az AIP és a PDCA vagy a szokványos CP elkülönítésében?

AIP-ben a pancreas relatíve homogén, echoszegény, benne vonalszerű vagy reticularis (kagylóhéjszerű) echódús fókuszokkal. Nem jellemzőek a CP-típusjelek, mint

az inhomogén szerkezet, kalcifikáció, echódús ductusok. Körülírt massa esetén hasznos jelek az AIP PDCA-tól való elkülönítésében az echószegény szerkezet, vonalszerű vagy reticularis (kagylóhéjszerű) echódús fókuszok és a „vezetékpenetrációs jel”.

(GRADE 2/B, teljes egyetértés)

Az EUH-FNA-nak diagnosztikus szerepe van a PDCA-tól való elkülönítésben.

(GRADE 1/B, teljes egyetértés)

Megjegyzés: AIP-re jellemző típusos EUH-jel a homogén, echószegény szerkezet, amely gyulladásosejtes infiltráció következménye. CP-ben a pancreas szerkezete heterogén. Echódús területek mindkét kórképre jellemzőek, azonban AIP poszt-akut fázisában ezek az interlobularis fibrosis jeleként vonalszerűek vagy reticularisak/kagylóhéjszerűek. CP-ben lobulált a pancreas széle, a ductusok fala echódús, kalcifikáció és cysták is megfigyelhetők. Körülírt tumorszerű, echószegény képlet mind AIP, mind PDCA esetén előfordul, de a lienáris vagy reticularis echódús területek és a „vezetékpenetrációs jel” csak AIP-re jellemzők. Habár megnagyobbodott nyirokcsomók és vascularis invázió rákra jellemző, néha nehéz a két kórkép elkülönítése és EUH-FNA válik szükségessé. Az EUH-FNA a PDCA diagnosztikájában kitűnő módszer, azonban többnyire a kis mennyiségű minta miatt AIP igazolása ezzel a módszerrel nehéz [6, 40, 41, 42, 43, 44]. AIP szövettani diagnosztikájában viszonylag kis esetszámú (n = 14–44) retrospektív tanulmányok alapján Trucut biopsia vagy vastagabb FNA-tűk (22, 19 G) hasznosabbak [38, 45, 46, 47].

3.5. Milyen szövettani jelek hasznosak az AIP és a PDCA elkülönítésében?

A PDCA szövettani diagnózisának alapja a carcinomasejtek azonosítása. Azonban PDCA körül is gyakran észlelhető gyulladásosejtes reakció.

Neutrophil infiltráció, lymphocytapredomináns infiltráció kevés plazmasejttel és a kövér fibroblastok proliferációja sokkal gyakoribb PDCA-ban, de pusztán ezek alapján nem lehet differenciálni. Ritkán a PDCA körüli gyulladásosejtes reakció AIP-t utánozhat, illetve IgG₄-pozitív plazmasejtek is megfigyelhetők.

(GRADE 2/C, teljes egyetértés)

Megjegyzés: Carcinomasejtek szövettani kimutatása a PDCA diagnózisának alapja. Reszekátumból ez könnyű, az EUH-FNA mintákból időnként nehezebb. Az EUH-FNA magas diagnosztikus pontossággal (88%), de alacsonyabb negatív prediktív értékkel (85%) bíró módszer, tehát negatív citológiai eredmény nem feltétlenül zárja ki rák jelenlétét [48]. A PDCA körül nagyon gyakori a gyulladásosejtes reakció, ami a biopátumok interpretálásánál óvatosságra int. A neutrophil infiltráció és oedema a lobulusokban, a fibroblastok proliferációja, lymphocytapredomináns infiltráció plazmasejtek hiányával inkább jellemző a rákra, míg a plazmasejtes infiltráció inkább az AIP-re. A periductalis lymphoplasmacytás infiltráció és az obst-

ruktív phlebitis ugyan típusos jelek AIP-ben, ezek azonban ritkán láthatók biopsziás mintákban [6].

3.6. Hogyan különíthető el az AIP-hez társuló szklerotizáló cholangitis (SC) a primer szklerotizáló cholangitistól (PSC) vagy epeúti tumoroktól?

Az AIP-hez társuló szklerotizáló cholangitis és a PSC, illetve epeúti tumorok közötti differenciáldiagnosztika magában foglalja a klinikai kép, a patológiai leletek és a képalkotó vizsgálatok (például UH, CT, MRI, ERCP, EUH) eredményeinek gondos elemzését.

(GRADE 2/B, teljes egyetértés)

Megjegyzés: Az AIP-hez gyakran társul epeúti szűkület. Ezt AIP-hez társuló szklerotizáló cholangitisként vagy IgG₄-asszociált szklerotizáló cholangitisként ismeri az irodalom. Ez típusosan a distalis (intrapancreaticus) choledochusra lokalizálódik, bár néha az epeútrendszer egyéb részei (is) érintettek. Megjelenhet hilaris stenosisként vagy többszörös intrahepaticus szűkületként is. A Nakazawa és munkatársai által javasolt felosztásban a cholangiographiás megjelenés alapján 4 típust különböztetünk meg, amelyet 36 beteg adatai alapján írtak le. Az 1-es típusban a stenosis kizárólag a choledochus distalis szakaszát érinti, ez a leggyakoribb (20/36 beteg). A 2-es típusban (8/36 beteg) az intra- és extrahepaticus epeutak is érintettek. A 2a altípusban (6/36) az intrahepaticus szűkületek kiterjedtek és praestenoticus tágulatok kísérik, míg a 2b altípusban (2/36) szintén kiterjedt intrahepaticus szűkületek láthatók, viszont dilatatio nélkül. Ez utóbbira a „hervadó fa” kifejezést is használják. A 3-as típusban (4/36) a stenosis a hilaris részt és a distalis choledochust, míg a 4-es típusban (4/36) kizárólag a hilaris részt érinti. Az 1-es típust elsősorban PDCA-tól és CP-től vagy distalis choledochustumortól, a 2-es típust elsősorban PSC-től, a 3-as és 4-es típust Klatskin-tumortól kell elkülöníteni [49, 50].

Van néhány jellegzetesség, ami eltérő PSC-ben és az IgG₄-asszociált SC-ben. Az utóbbira jellemző, hogy klinikailag a betegek idősebb férfiak és obstrukciós icterussal jár, a cholangiographiás képen a stenosis főként a choledochus distalis részén látható, vagy ha a proximalisabb epeutak érintettek (hilaris és intrahepaticus szakasz), akkor a szűkületek hosszúak egyszerű praestenoticus dilatációkkal. A szövettan az epeutakban az AIP-hez hasonló jeleket mutat, még a májbiopsziás mintákban is láthatók IgG₄-pozitív plazmasejtek. Gyakran kíséri az epehólyag falának a megvastagodása.

Ezzel szemben a PSC-s betegek inkább fiatalok, és gyakran IBD-vel társul. A cholangiographia rövid (1–2 mm-es) szűkületeket mutat, amelyek normális szakaszokkal váltakoznak, a kép gyöngyfüzéryszerű, de úgynevezett „megmetszett fa” kinézettel is találkozhatunk és diverticulumszerű telődéstöbblet is ábrázolódhat. A szövettan az epeutakban a belső rétegek gyulladásosejtes érintettségét mutatja, és IgG₄-pozitív sejtek jelenléte nem jellemző [7, 50].

Cholangiocarcinoma esetén egyszeri körülírt szűkület látható jelentős praestenoticus tágulattal, míg SC esetén multifokális szűkületek váltakoznak közel normális tágasságú területekkel. EUH-val cholangiocarcinoma esetén csak a stenoticus területen látható körülírt, egyenetlen kontúrú falmegvastagodás. Ezzel szemben SC-ben szimmetrikus, körkörös, homogén, éles kontúrú falmegvastagodás a jellegzetes.

4. Terápia

4.1. Melyek a szteroidkezelés indikációi AIP-ben?

AIP-ben a szteroidkezelés indikációi a betegség okozta tünetek, úgymint obstrukciós icterus, hasi fájdalom, hátfájdalom és az extrapancreaticus laesiók.

(GRADE 1/B, teljes egyetértés)

Megjegyzés: A korábban említett nemzetközi multicentrikus vizsgálatban (l. 1.6. pont!) a sárgaság volt a leggyakoribb indikáció (63%) 1-es típus esetén, míg hasi fájdalom (64%) és IBD (48%) a 2-es típusban [17].

Megemlítendő, hogy szteroidkezelés nélkül is gyógyult az AIP-betegek egy része, de kisebb arányban, mint kezeléssel. Kis esetszámú japán retro- és prospektív obszervációs tanulmányokban 10–24%-os spontán remissziós arányról számoltak be [51, 52].

4.2. Hogyan alkalmazzuk a szteroidkezelést AIP-ben?

Mielőtt a szteroidkezelést megkezdénénk, javasolt az obstrukciós icterust epeúti drenázs formájában, a diabetes mellitust a cukoranyagcsere kontrolljával kezelni. Remisszióindukcióra javasolt kezdő prednisolonadag 0,6 mg/kg/nap 2–4 hétig, majd ezt követően lehet leépíteni.

(GRADE 2/B, teljes egyetértés)

Megjegyzés: Mielőtt a szteroidkezelést megkezdénénk, nagyon lényeges a PDCA vagy epeúti rák kizárása részletes kivizsgálással. Obstrukciós icterusszal járó esetekben endoszkópos vagy transhepaticus drenázs javasolt. Ismételt citológiai vizsgálat végzése, majd plasztikstentek implantációja javasolt. Az előbb említett nemzetközi, multicentrikus vizsgálatban icterusos 1-es típusú AIP-betegek 71%-ában történt epeúti stentelés. Enyhe icterus esetén nem szükséges epeúti drenázs. Diabetes mellitusos betegeknél a vércukorszintek rendezése javasolt a szteroid elindítása előtt. Japán és európai tanulmányokban a leggyakrabban alkalmazott szteroiddózis a 0,6 mg/kg/nap prednisolon volt, amivel 2–3 hónap alatt a megfelelő remisszió elérhető volt [7].

4.3. Hogyan építjük le a szteroidot?

A kezdő szteroidadag 2–4 hetes adását követően szteroidleépítést végzünk úgy, hogy 1–2 hetente 5 mg-mal csökkentjük a napi prednisolonadagot a klinikai tünetek, laboreredmények (májenzimek, IgG- vagy IgG₄-szintek) és ismételt képalkotó vizsgálatok (UH, CT, MRCP, ERCP stb.) eredményei alapján. A szteroidadagot 2–3 hónap alatt építjük le a fenntartó adagig.

(GRADE 2/B, teljes egyetértés)

Megjegyzés: Remisszió indukciójára a kezdő prednisolon dózis 2–4 hetes adása után a napi adagot csökkenteni kell 1–2 hetente 5 mg-mal a klinikai tünetek, laboreredmények és képalkotó vizsgálatok eredményeit figyelve egy fenntartó adagig, amely általában 2,5–5 mg/nap. Radiológiai javulás általában 1–2 hetes kezelés után észlelhető, így a terápia hatásosságát a kezelés megkezdése után 1–2 héttel célszerű ellenőrizni. Gyenge terápiás klinikai válasz minden esetben felveti PDCA lehetőségét, és a diagnózis újraértékelése szükséges [7].

4.4. Szükséges-e fenntartó szteroidkezelés?

A relapsus megelőzésére fenntartó szteroidkezelés adása javasolt (2,5–5 mg/nap prednisolon 6–12 hónapon át).

(GRADE 2/B, teljes egyetértés)

Megjegyzés: A korábban már említett, Japán 17 centrumának 459 AIP-betegét felölelő multicentrikus, retrospektív tanulmányban a betegek 82%-a (n = 377) kapott fenntartó kezelést. Relapsus szignifikánsan ritkábban fordult elő a fenntartó kezelés alatt (23%, 63/273), mint a kezelés leállítását követően (34%, 35/104; p<0,05) [21].

4.5. Mikor lehet a szteroidot leállítani?

A szteroidleállítás minden esetben a betegség aktivitásától függ. A fenntartó kezelés leállítását 3 éven belül végezzük, ha radiológiai és szerológiai javulást észlelünk.

(GRADE 2/C, teljes egyetértés)

Megjegyzés: Nincs konszenzus a szteroidkezelés hosszát illetően. Japán felmérés alapján a betegek döntő többsége 3 éven belül relabál. A visszaesés gyakoribb azon esetekben, ahol a kezelést 3 év után felfüggesztik, mint a fenntartó kezelés alatt. Ugyanakkor az AIP-betegek többnyire idősebbek, akik fokozottabban vannak kitéve a szteroid okozta mellékhatásoknak, mint az osteoporosisnak és a diabetes mellitusnak, így a szteroidkezelés leállítását 3 éven belül javasolt megkísérelni azon esetekben, ahol radiológiai és szerológiai javulás van. A kezelés leállítását követően a betegség aktivitásának felmérése és a betegek követése szükséges [7].

4.6. Hogyan kezeljük az AIP-relapsusokat?

A szteroid újratekzdése vagy a dóziszemelés hatékony az AIP-relapsusok kezelésében.

(GRADE 2/B, teljes egyetértés)

Relapsus esetén a kezdeti szteroiddózisokkal ismét el lehet érni a remissziót, habár a leépítést lassabban kell végezni. Immunmoduláns szerek adását kell megfontolni szteroidrezisztencia esetén.

(GRADE 2/C, teljes egyetértés)

Megjegyzés: A korábban említett japán multicentrikus tanulmányban a relabáló betegek 97%-ában (91/94 beteg) ismételt remissziót lehetett elérni a szteroiddózis emelésével [21]. A nemzetközi tanulmányban a relabáló 1-es típusú AIP-betegek 95%-ában (201/210) lehetett elérni szteroiddal a remissziót [17].

A Mayo Klinikáról származó tanulmányban szteroid-kezelés mellett relabáló IgG₄-asszociált szklerotizáló cholangitises és AIP-betegek esetében számoltak be kedvező eredményekről az immunmoduláns szerek alkalmazásáról (2–2,5 mg/kg/nap azathioprin, vagy 1500 mg/nap mycophenolát-mofetil) kevés betegen (n = 7) [53]. Randomizált, kontrollált tanulmányok szükségesek az immunmoduláns szerek alkalmazásával kapcsolatosan.

Összefoglalás

Jelen tanulmányban a nemzetközi eredményeket és ajánlásokat figyelembe véve a HPSG EBM-alapú diagnosztikus és kezelési irányelvet fogalmazott meg magyar nyelven.

A szerzők felhívják a figyelmet arra, hogy az irányelvek akkor hatékonyak, ha azok széles körben ismertek és a mindennapi klinikai munkában segítségül szolgálnak, azaz alkalmazzák őket. A HPSG tagjai készen állnak arra, hogy felkérés esetén konferenciákon, referálásokon, szimpóziумokon előadják a fent összeállított anyagot.

Ezen irányelvek támpontként azt a célt is szolgálják, hogy a napi gyakorlatban alkalmazott AIP-kezelésben centrumonként és orvosonként ne legyenek nagy különbségek, és a betegség diagnosztikája és kezelése vonatkozásában javulást lehessen elérni ebben a ritka kórképben is.

A konszenzuspanel tagjai ábécérendben: Altorjay István, Andorka Csilla, Bajor Judit, Bakos Ildikó, Balázs Anita, Balla Edit, Balla Zsolt, Banai János, Bene László, Bérces Julianna, Beró Mariann, Bocskay Bertalan, Bod Barnabás, Bodnár Zoltán, Czákó László, Czelez Judit, Czimmer József, Csekeő Ákos, Csiki Zoltán, Csintalan Zsófia, Csiszko Adrienn, Csoszanszki Noémi, Dán Katalin, Dékány Katalin, Demeter Pál, Dömötör András, Dubravcsik Zsolt, Erdei Ottilia, Fábíán György, Farkas Eszter, Farkas Gyula, Farkas Gyula Jr., Farkas Klaudia, Farkas Kornélia, Fazekas Ilona, Figler Mária, Gasztonyi Beáta, Gecse Krisztina, Gelly András, Gervain Judit, Gódi Szilárd, Góg Csaba, Golovics Petra Anna, Gurzó Zoltán, Guthy Ildikó, Gyökeres Tibor, Hágendorn Roland, Halász Adrienn, Hamvas József, Hardy Vajk, Hegyi Péter, Hersényi László, Hettmann Dóra, Horváth Miklós, Hritz István, Illés Anita, Izbéki Ferenc, Juhász Márk, Kahán Zsuzsanna, Kaszás Bálint, Katona Máté, Kelemen Dezső, Ken Zsuzsanna, Kernács Zsuzsa, Kertész Péter, Kiss József, Koltai Éva, Kormányos Eszter, Kovács Ágota, Kovács-Megyesi András, Kui Balázs, Laczkó Dorottya, Ladányi Ágnes, Lakatos László, Lakatos Péter, Lásztity Natália, Lippai Gizella, Lovász Barbara Dorottya, Lőrincz Margit, Lövei Lajos, M. Tóth Melinda, Madácsy László, Madácsy Tamara, Makai Gábor, Maléth József, Marjai Tamás, Mármárosi István, Marosi Csilla, Mester Gábor, Miheller Pál, Móga Mónika, Molnár Béla, Molnár Csaba, Molnár Tamás, Nagy Ferenc, Németh Anna Mária, Németh Balázs, Novák János, Nyikos Orsolya, Oláh

Attila, Palatka Károly, Pap Ákos, Papp János, Papp Róbert, Pár Gabriella, Párniczky Andrea, Patai Árpád, Rác Ferenc, Rakonczay Zoltán, Réthy Ildikó, Rubint Eszter, Sahin Péter, Sahin-Tóth Miklós, Salamon Ágnes, Sánta Judit, Sánta Tamás, Sarlós Patrícia, Schafer Eszter, Schnabel Róbert, Sebesi Judit, Sike Róbert, Sümegi János, Szabó Ella, Szabó Gábor, Szabó Imre, Szabó Krisztina, Szabóné Tamás Beatrice, Szalai Milán, Szalóki Tibor, Székely Anett, Székely György, Szentkereszty Zsolt, Szepes Attila, Szepes Zoltán, Szigeti Nóra, Szijártó Attila, Sziptner Bettina, Szita István, Szmola Richárd, Szolyka Tímea, Szócsné Fábíán Edina, Szőnyi Mihály, Szücs Ákos, Takács Alajos Tamás, Takács Tamás, Takáts Alajos, Topa Lajos, Tóth Csaba, Tóth G. Tamás, Tóth Lajos, Tóth Melinda, Varga Márta, Venglovecz Viktória, Veres Gábor, Vincze Áron, Wacha Judit, Wittmann Tibor.

Anyagi támogatás: A közlemény megírása anyagi támogatásban nem részesült.

Szerzői munkamegosztás: D. Zs., C. L.: Releváns irodalmi adatok beszerzése, áttekintése, lefordítása, az irányelvek megfogalmazása, korrekciója, konszenzustalálkozóra előkészítése, prezentációja, a kézirat megszövegezése és javítása. M. Z., T. L.: A vonatkozó radiológiai és patológia rész konzultációja, korrekciója. H. P.: Az irányelvek és a kézirat áttekintése, korrekciója, kiegészítése, a konszenzustalálkozó megszervezése, lebonyolítása. F. Gy., H. I., K. D., L. N., O. A., P. Á., P. A., S.-T. M., Sz. Á., Sz. Zs., Sz. R., T. T.: Az irányelvek és a kézirat áttekintése, korrekciós javaslatok megfogalmazása. A cikk végleges változatát valamennyi szerző elolvasta és jóváhagyta.

Érdekltségek: A szerzőknek nincsenek érdekltségeik.

Irodalom

- [1] Sarles, H., Sarles, J. C., Muratore, R., et al.: Chronic inflammatory sclerosis of the pancreas – an autonomous pancreatic disease? *Am. J. Dig. Dis.*, 1961, 6, 688–698.
- [2] Yoshida, K., Toki, F., Takeuchi, T., et al.: Chronic pancreatitis caused by an autoimmune abnormality. Proposal of the concept of autoimmune pancreatitis. *Dig. Dis. Sci.*, 1995, 40(7), 1561–1568.
- [3] Nishimori, I., Tamakoshi, A., Otsuki, M.: Prevalence of autoimmune pancreatitis in Japan from a nationwide survey in 2002. *J. Gastroenterol.*, 2007, 42(Suppl. 18), 6–8.
- [4] Shimosegawa, T., Chari, S. T., Frulloni, L., et al.: International consensus diagnostic criteria for autoimmune pancreatitis: guidelines of the International Association of Pancreatology. *Pancreas*, 2011, 40(3), 352–358.
- [5] Okazaki, K., Kawa, S., Kamisawa, T., et al.: Amendment of the Japanese Consensus Guidelines for Autoimmune Pancreatitis, 2013. I. Concept and diagnosis of autoimmune pancreatitis. *J. Gastroenterol.*, 2014, 49(4), 567–588.
- [6] Kawa, S., Okazaki, K., Kamisawa, T., et al.: Amendment of the Japanese Consensus Guidelines for Autoimmune Pancreatitis, 2013. II. Extrapaneatic lesions, differential diagnosis. *J. Gastroenterol.*, 2014, 49(5), 765–784.

- [7] *Kamisawa, T., Okazaki, K., Kawa, S., et al.*: Amendment of the Japanese Consensus Guidelines for Autoimmune Pancreatitis, 2013. III. Treatment and prognosis of autoimmune pancreatitis. *J. Gastroenterol.*, 2014, *49*(6), 961–970.
- [8] *Czakó, L., Gyökeres, T., Topa, L., et al.*: Autoimmune pancreatitis in Hungary: a multicenter nationwide study. *Pancreatol.*, 2011, *11*(2), 261–267.
- [9] *Czakó, L.*: Autoimmune pancreatitis: an underdiagnosed disorder in Hungary? [Autoimmun pancreatitis: Magyarországon aluldiagnosztizált kórkép?] *Lege Artis Med.*, 2006, *16*(6), 505–510. [Hungarian]
- [10] *Czakó, L., Heggyközi, É., Pálincás, A., et al.*: Autoimmune pancreatitis: functional and morphological recovery after steroid therapy. *World J. Gastroenterol.*, 2006, *12*(11), 1810–1812.
- [11] *O'Reilly, D. A., Malde, D. J., Duncan, T., et al.*: Review of the diagnosis, classification and management of autoimmune pancreatitis. *World J. Gastrointest. Pathophysiol.*, 2014, *5*(2), 71–78.
- [12] *Notobara, K., Burgart, L. J., Yada, D., et al.*: Idiopathic chronic pancreatitis with periductal lymphoplasmacytic infiltration: clinicopathologic features of 35 cases. *Am. J. Surg. Pathol.*, 2003, *27*(8), 1119–1127.
- [13] *Chari, S. T., Kloppel, G., Zhang, L., et al., Autoimmune Pancreatitis International Cooperative Study Group (APICS)*: Histopathologic and clinical subtypes of autoimmune pancreatitis: the Honolulu consensus document. *Pancreas*, 2010, *39*(5), 549–554.
- [14] *Kanno, A., Nishimori, I., Masamune, A., et al.*: Nationwide epidemiological survey of autoimmune pancreatitis in Japan. *Pancreas*, 2012, *41*(6), 835–839.
- [15] *Ko, S. B., Mizuno, N., Yatabe, Y., et al.*: Corticosteroids correct aberrant CFTR localization in the duct and regenerate acinar cells in autoimmune pancreatitis. *Gastroenterology*, 2010, *138*(5), 1988–1996.
- [16] *Tanaka, S., Kobayashi, T., Nakanishi, K., et al.*: Corticosteroid-responsive diabetes mellitus associated with autoimmune pancreatitis. *Lancet*, 2000, *356*(9233), 910–911.
- [17] *Hart, P. A., Kamisawa, T., Brugge, W. R., et al.*: Long-term outcomes of autoimmune pancreatitis: a multicentre, international analysis. *Gut*, 2013, *62*(12), 1771–1776.
- [18] *Nishino, T., Toki, F., Oyama, H., et al.*: Long-term outcome of autoimmune pancreatitis after oral prednisolone therapy. *Intern. Med.*, 2006, *45*(8), 497–501.
- [19] *Hirano, K., Tada, M., Isayama, H., et al.*: Long-term prognosis of autoimmune pancreatitis with and without corticosteroid treatment. *Gut*, 2007, *56*(12), 1719–1724.
- [20] *Kamisawa, T., Okamoto, A.*: Prognosis of autoimmune pancreatitis. *J. Gastroenterol.*, 2007, *42*(Suppl. 18), 59–62.
- [21] *Kamisawa, T., Shimosegawa, T., Okazaki, K., et al.*: Standard steroid treatment for autoimmune pancreatitis. *Gut*, 2009, *58*(11), 1504–1507.
- [22] *Okazaki, K.*: Autoimmune pancreatitis: etiology, pathogenesis, clinical findings and treatment. The Japanese experience. *JOP*, 2005, *6*(Suppl. 1), 89–96.
- [23] *Okazaki, K., Uchida, K., Ohana, M., et al.*: Autoimmune-related pancreatitis is associated with autoantibodies and a Th1/Th2-type cellular immune response. *Gastroenterology*, 2000, *118*(3), 573–581.
- [24] *Kamisawa, T., Egawa, N., Nakajima, H., et al.*: Comparison of radiological and histological findings in autoimmune pancreatitis. *Hepatogastroenterology*, 2006, *53*(72), 953–956.
- [25] *Muraki, T., Ozaki, Y., Hamano, H., et al.*: Ultrasonographic diagnosis of autoimmune pancreatitis. *Biliary Tract Pancreas*, Tan to Sui, 2005, *26*, 711–716.
- [26] *Irie, H., Honda, H., Baba, S., et al.*: Autoimmune pancreatitis: CT and MR characteristics. *Am. J. Roentgenol.*, 1998, *170*(5), 1323–1327.
- [27] *Suzuki, K., Itob, S., Nagasaka, T., et al.*: CT findings in autoimmune pancreatitis: assessment using multiphase contrast-enhanced multisection CT. *Clin. Radiol.*, 2010, *65*(9), 735–743.
- [28] *Ishigami, K., Tajima, T., Nishie, A., et al.*: MRI findings of pancreatic lymphoma and autoimmune pancreatitis: a comparative study. *Eur. J. Radiol.*, 2010, *74*(3), e22–e28.
- [29] *Toki, F., Kozu, T., Oi, I.*: An usual type of chronic pancreatitis showing diffuse narrowing of the entire main pancreatic duct on ERCP. A report of four cases. *Endoscopy*, 1992, *24*, 640.
- [30] *Wakabayashi, T., Kawaura, Y., Satomura, Y., et al.*: Clinical and imaging features of autoimmune pancreatitis with focal pancreatic swelling or mass formation; comparison with so-called tumor-forming pancreatitis and pancreatic carcinoma. *Am. J. Gastroenterol.*, 2003, *98*(12), 2679–2687.
- [31] *Nakazawa, T., Ohara, H., Sano, H., et al.*: Difficulty in diagnosing autoimmune pancreatitis. *Gastrointest. Endosc.*, 2007, *65*(1), 99–108.
- [32] *Nishino, T., Oyama, H., Toki, F., et al.*: Differentiation between autoimmune pancreatitis and pancreatic carcinoma based on endoscopic retrograde cholangiopancreatography findings. *J. Gastroenterol.*, 2010, *45*(9), 988–996.
- [33] *Kamisawa, T., Imai, M., Yui Chen, P., et al.*: Strategy for differentiating autoimmune pancreatitis from pancreatic cancer. *Pancreas*, 2008, *37*(3), e62–e67.
- [34] *Horiuchi, A., Kawa, S., Hamano, H., et al.*: ERCP features in 27 patients with autoimmune pancreatitis. *Gastrointest. Endosc.*, 2002, *55*(4), 494–499.
- [35] *Nishino, T., Toki, F., Oyama, H., et al.*: Biliary tract involvement in autoimmune pancreatitis. *Pancreas*, 2005, *30*(1), 76–82.
- [36] *Nakazawa, T., Ohara, H., Sano, H., et al.*: Cholangiography can discriminate sclerosing cholangitis with autoimmune pancreatitis from primary sclerosing cholangitis. *Gastrointest. Endosc.*, 2004, *60*(6), 937–944.
- [37] *Hirano, K., Shiratori, Y., Komatsu, Y., et al.*: Involvement of the biliary system in autoimmune pancreatitis: a follow-up study. *Clin. Gastroenterol. Hepatol.*, 2003, *1*(6), 453–464.
- [38] *Kanno, A., Ishida, K., Hamada, S., et al.*: Diagnosis of autoimmune pancreatitis by EUS-FNA by using a 22-gauge needle based on the International Consensus Diagnostic Criteria. *Gastrointest. Endosc.*, 2012, *76*(3), 594–602.
- [39] *Ghazale, A., Chari, S. T., Smyrk, T. C., et al.*: Value of serum IgG4 in the diagnosis of autoimmune pancreatitis and in distinguishing it from pancreatic cancer. *Am. J. Gastroenterol.*, 2007, *102*(8), 1646–1653.
- [40] *Hoki, N., Mizuno, N., Sawaki, A., et al.*: Diagnosis of autoimmune pancreatitis using endoscopic ultrasonography. *J. Gastroenterol.*, 2009, *44*(2), 154–159.
- [41] *Deshpande, V., Mino-Kenudson, M., Brugge, W. R., et al.*: Endoscopic ultrasound guided fine needle aspiration biopsy of autoimmune pancreatitis: diagnostic criteria and pitfalls. *Am. J. Surg. Pathol.*, 2005, *29*(11), 1464–1471.
- [42] *Williams, D. B., Sabai, A. V., Aabakken, L., et al.*: Endoscopic ultrasound guided fine needle aspiration biopsy: a large single centre experience. *Gut*, 1999, *44*(5), 720–726.
- [43] *Eloubeidi, M. A., Chen, V. K., Eltoun, I. A.*: Endoscopic ultrasound-guided fine needle aspiration biopsy of patients with suspected pancreatic cancer: diagnostic accuracy and acute and 30-day complications. *Am. J. Gastroenterol.*, 2003, *98*(12), 2663–2668.
- [44] *Mizuno, N., Bhatia, V., Hosoda, W., et al.*: Histological diagnosis of autoimmune pancreatitis using EUS-guided trucut biopsy: a comparison study with EUS-FNA. *J. Gastroenterol.*, 2009, *44*(7), 742–750.
- [45] *Ishikawa, T., Itob, A., Kawashima, H., et al.*: Endoscopic ultrasound-guided fine needle aspiration in the differentiation of type 1 and type 2 autoimmune pancreatitis. *World J. Gastroenterol.*, 2012, *18*(29), 3883–3888.
- [46] *Mizuno, N., Bhatia, V., Hosoda, W., et al.*: Histological diagnosis of autoimmune pancreatitis using EUS-guided trucut biopsy: a comparison study with EUS-FNA. *J. Gastroenterol.*, 2009, *44*(7), 742–750.

- [47] *Iwashita, T., Yasuda, I., Doi, S., et al.*: Use of samples from endoscopic ultrasound-guided 19-gauge fine-needle aspiration in diagnosis of autoimmune pancreatitis. *Clin. Gastroenterol. Hepatol.*, 2012, 10(3), 316–322.
- [48] *Czakó, L., Dubravcsik, Z., Gasztanyi, B., et al.*: The role of endoscopic ultrasound in the diagnosis and therapy of gastrointestinal disorders. [Az endoszkópos ultrahang alkalmazása a gastrointestinális betegségek diagnosztikájában és terápiájában.] *Orv. Hetil.*, 2014, 155(14), 526–540. [Hungarian]
- [49] *Nakazawa, T., Ohara, H., Sano, H., et al.*: Schematic classification of sclerosing cholangitis with autoimmune pancreatitis by cholangiography. *Pancreas*, 2006, 32(2), 229.
- [50] *Ohara, H., Okazaki, K., Tsubouchi, H., et al.*: Clinical diagnostic criteria of IgG4-related sclerosing cholangitis 2012. *J. Hepatobiliary Pancreat. Sci.*, 2012, 19(5), 536–542.
- [51] *Wakabayashi, T., Kawaura, Y., Satomura, Y., et al.*: Long-term prognosis of duct-narrowing chronic pancreatitis: strategy for steroid treatment. *Pancreas*, 2005, 30(1), 31–39.
- [52] *Kamisawa, T., Yoshiike, M., Egawa, N., et al.*: Treating patients with autoimmune pancreatitis: results from a long-term follow-up study. *Pancreatology*, 2005, 5(2–3), 234–238.
- [53] *Ghazale, A., Chari, S. T., Zhang, L., et al.*: Immunoglobulin G4-associated cholangitis: clinical profile and response to therapy. *Gastroenterology*, 2008, 134(3), 706–715.

(Magyar Hasnyálmirigy Munkacsoport,
Szeged, Korányi fasor 8–10., 6720
e-mail: hpsg.info@gmail.com)

MEGHÍVÓ

A Szent Margit Kórház Intézeti Tudományos és Kutatás Etikai Bizottsága tisztelettel meghívja az érdeklődőket a *Nephrologiai Osztály* tudományos ülésére.

Időpont: 2015. február 26-án (csütörtök) 14.30 óra

A rendezvény helyszíne: Szent Margit Kórház – Budapest III., Bécsi út 132.
„A” épület, I. emelet, Konferenciaterem

Téma: Otthoni hemodialízis kezelés. A beteg által végzett hemodialízis kezelés előnyei, eredményessége, a betegoktatás lehetősége

Üléselnök: *Prof. Dr. Berényi Marianne* és *Dr. Polner Kálmán*

Előadások

<i>Dr. Haris Ágnes</i> : Az otthoni hemodialízis eredményessége a nemzetközi tapasztalatok tükrében	15+5 perc
<i>Dr. Polner Kálmán</i> : Az otthoni hemodialízis kezelés bevezetésének lehetősége a Szent Margit Kórházban	15+5 perc
<i>Dr. Zakarné Mezei Erzsébet</i> : A betegek felkészítése a Szent Margit Kórházban az otthoni hemodialízis kezelés önálló elvégzésére	15+5 perc

Minden érdeklődőt szeretettel várunk.