

Endoszkópos Ultrahang (EUH)

EUH ideje (dd/mm/yyyy):/...../.....

Beavatkozás kezdete (hh:mm): :

Beavatkozás vége (hh:mm): :

A pancreas ábrázolódása

- Jó, komplett (fej, proc. uncinatus, test, farok, ductus)
- Részleges, inkomplett (fej, proc. uncinatus, test, farok, ductus)
- Rossz, nem diagnosztikus (fej, proc. uncinatus, test, farok, ductus)

Homogenitás

- Homogén
- Inhomogén, alacsonyabb echogenitású területek
- Inhomogén, kalcifikálódott területek

Peripancreatikus folyadék: Igen vagy Nem vagy Bizonytalan

Oedemás pancreas: Igen vagy Nem vagy Bizonytalan

Megnagyobbodott pancreas: Igen vagy Nem vagy Bizonytalan

Atrophiás pancreas: Igen vagy Nem vagy Bizonytalan

Irreguláris pancreas kontúr: Igen vagy Nem vagy Bizonytalan

Elmosódott pancreas kontúr: Igen vagy Nem vagy Bizonytalan

Akut pancreatitis: Igen vagy Nem vagy Bizonytalan

Krónikus pancreatitis: Igen vagy Nem vagy Bizonytalan

Dilatált pancreasvezeték(PD): Igen vagy Nem vagy Bizonytalan

Átmérő (fej-test-farok):-.....-..... mm


Ha dilatált: Diffúzan Szegmentálisan (fej test farok)

Pancreasvezeték kövesség: Igen vagy Nem vagy Bizonytalan

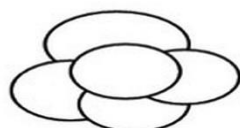
Méret:mm Darab:

Pancreatic cystic neoplasms: Igen vagy Nem vagy Bizonytalan
 Darab:
 Unifokális or Multifokális
 Méret (legnagyobb): mm
 Domináns elváltozás elhelyezkedése: fej or test or farkok
 Multilobularitás: Igen vagy Nem vagy Bizonytalan
 Lobulosok száma:
 Multilobularitás típusa

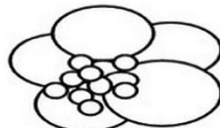
Mikrocystosus Makrocystosus Kevert Szolid




Microcystic type



Macrocytic type



Mixed type



Solid type

Szeptum: Igen vagy Nem vagy Bizonytalan
 Megvastagodott szeptum vagy Vékony szeptum

Szolid komponens/nodus: Igen vagy Nem vagy Bizonytalan

Echomentes Echoszegény Echoszegény

Nodus méret: mm

Megvastagodott cystafal: Igen vagy Nem vagy Bizonytalan

Ha igen: mm

Centrális fibrotikus heg: Igen vagy Nem vagy Bizonytalan

Centrális szatellita mintázat: Igen vagy Nem vagy Bizonytalan

Kalcifikáció: Igen vagy Nem vagy Bizonytalan

Ha Igen: Perifériás Centrális

PCN folyadéktartalom:

Echomentes Echoszegény Echogazdag

Homogén Inhomogén

PCN – PD kommunikáció: Igen vagy Nem vagy Bizonytalan

Vaszkuláris érintettség: Igen vagy Nem vagy Bizonytalan

Érintettség szintje: Hozzáfekszik Invázió

AMS VMS AL VL TC VP

Kontrasztos EUH: Igen vagy Nem

Kontraszt fokozás: Igen vagy Nem vagy Bizonytalan

Ha Igen: Perifériás Centrális

Elasztográfia

„Strain ratio”:

FNA: Igen vagy Nem

Tű típusa (gyártó):

Tű mérete:

Mintavételek száma:

Mintavételi technika:

„Slow pull”

„Suction”

Vákuum mértéke:ml

Nyert tartalom mennyisége:ml

Húr jel: Igen vagy Nem

CEA(ng/ml):

Amiláz (U/l):

Cytopathológiai diagnózis:

Antibiotikum profilaxis: Beavatkozás előtt vagy Után

Intravénás vagy Szájon át

Antibiotikum:.....

Komplikáció: Vérzés Perforáció Infekció

Lymphadenopáthia: Igen vagy Nem vagy Bizonytalan

Látható nyirokcsomó	Peripancreaticus	Mesenterialis	Paraaorticus
Elhelyezkedés	Igen vagy Nem	Igen vagy Nem	Igen vagy Nem
Darab			
Méret (legnagyobb)	mm	mm	mm

Megelőző cholecystectómia: Igen vagy Nem

Epehólyag gyulladás: Igen vagy Nem vagy Bizonytalan

Epehólyag kövesség: Igen vagy Nem vagy Bizonytalan

Ha igen, darab és méret(legnagyobb): mm

Epehólyag polyp: Igen vagy Nem vagy Bizonytalan

Átmérő(legnagyobb): mm

Dilatált közös epevezeték(CBD): Igen vagy Nem vagy Bizonytalan

Átmérő: mm

Megvastagodott CBD fal: Igen vagy Nem vagy Bizonytalan

Dilatált intrahepatikus epeutak: Igen vagy Nem vagy Bizonytalan

Kép a PCN-ről (a legnagyobb átmérővel/a legtöbb „aggasztó jellel”, Flow funkció és méretjelölések nélkül)

Videó a PCN-ről