

## Hasi ultrahang

**Dátum** (nn/hh/éééé): ...../...../.....

**A beavatkozást végezte:** rezidens/szakorvos/főorvos

### A pancreas ábrázolódása

- Jó, komplett (fej, proc. uncinatus, test, farok, ductus)
- Részleges, inkomplett (fej, proc. uncinatus, test, farok, ductus)
- Rossz, nem diagnosztikus (fej, proc. uncinatus, test, farok, ductus)

### Homogenitás

- Homogén
- Inhomogén, alacsonyabb echogenitású területek
- Inhomogén, kalcifikálódott területek

**Epehólyag gyulladás:** Igen vagy Nem vagy Bizonytalan

**Epehólyagkövesség:** Igen vagy Nem vagy Bizonytalan  
Ha Igen, szám és méret (legnagyobb): .....mm

**Epehólyag polyp:** Igen vagy Nem vagy Bizonytalan  
Legnagyobb átmérő: .....mm

**Dilatált közös epevezeték:** Igen vagy Nem vagy Bizonytalan  
Átmérő: .....mm

**Dilatált intrahepatikus epeutak:** Igen vagy Nem vagy Bizonytalan

**Peripancreatikus folyadék:** Igen vagy Nem vagy Bizonytalan

**Oedemás pancreas:** Igen vagy Nem vagy Bizonytalan

**Megnagyobbodott pancreas:** Igen vagy Nem vagy Bizonytalan

**Atrophiás pancreas:** Igen vagy Nem vagy Bizonytalan

**Irreguláris pancreas kontúr:** Igen vagy Nem vagy Bizonytalan

**Elmosódott pancreas kontúr:** Igen vagy Nem vagy Bizonytalan

**Akut pancreatitis:** Igen vagy Nem vagy Bizonytalan

**Krónikus pancreatitis:** Igen vagy Nem vagy Bizonytalan

**Dilatált pancreasvezeték(PD):** Igen vagy Nem vagy Bizonytalan

Átmérő (fej-test-farok): .....-.....-..... mm

Ha dilatált:  Diffúzan  Szegmentálisan (fej test farok)

**Pancreasvezeték kövesség:** Igen vagy Nem vagy Bizonytalan

Méret: .....mm Darab: .....

**Pancreas cystosus neoplasztikus térfoglalás:** Igen vagy Nem vagy Bizonytalan

Darab: .....

Unifokális or Multifokális

Méret (legnagyobb): ..... mm


Domináns elváltozás elhelyezkedése: fej or test or farok

Multilobularitás: Igen vagy Nem vagy Bizonytalan

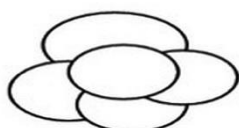
Lobulosok száma: .....

Multilobularitás típusa

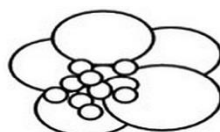
Mikrocystosus  Makrocystosus  Kevert  Szolid




Microcystic type



Macrocystic type



Mixed type



Solid type

Szeptum: Igen vagy Nem vagy Bizonytalan

Megvastagodott szeptum or Vékony szeptum

Szolid komponens/nodusus: Igen vagy Nem vagy Bizonytalan

Echomentes  Echoszegény  Echoszegény

Nodusus méret: ..... mm

Megvastagodott cystafal: Igen vagy Nem vagy Bizonytalan

Ha igen: ..... mm

Centrális fibrotikus heg: Igen vagy Nem vagy Bizonytalan

Centrális szatellita mintázat: Igen vagy Nem vagy Bizonytalan

Kalcifikáció: Igen vagy Nem vagy Bizonytalan

Ha Igen:  Perifériás  Centrális

PCN folyadéktartalom:

Echomentes  Echoszegény  Echogazdag

Homogén  Inhomogén

PCN – PD kommunikáció: Igen vagy Nem vagy Bizonytalan

Vaszkuláris érintettség: Igen vagy Nem vagy Bizonytalan

Érintettség szintje:  Hozzáfekszik  Invázió

AMS  VMS  AL  VL  TC  VP

Lymphadenopáthia: Igen vagy Nem vagy Bizonytalan

Látható nyirokcsomó Elhelyezkedés	Peripancreaticus	Mesenterialis	Paraaorticus
	Igen vagy Nem	Igen vagy Nem	Igen vagy Nem
Darab			
Méret (legnagyobb)	mm	mm	mm

Szinkron tumor: Igen vagy Nem

Ha Igen: .....

Egyéb említésre méltó:

.....

.....

.....

.....